



В помощь ВРАЧУ-ПРАКТИКУ

ОНКОЛОГИЯ

В.Ю.ГОРШКОВ

**ХИРУРГИЧЕСКОЕ ЛЕЧЕНИЕ
РАСПРОСТРАНЕННОГО
РАКА ЛЕГКОГО**



Издательство **НГМА**
НИЖНИЙ НОВГОРОД

НИЖЕГОРОДСКАЯ
МЕДИЦИНСКАЯ



ГОСУДАРСТВЕННАЯ
АКАДЕМИЯ

В. Ю. ГОРШКОВ

ХИРУРГИЧЕСКОЕ ЛЕЧЕНИЕ РАСПРОСТРАНЕННОГО РАКА ЛЕГКОГО

Издательство

ИДО

НИЖНИЙ НОВГОРОД • 2000

Горшков В.Ю. Хирургическое лечение распространенного рака легкого. Нижний Новгород: Изд-во Нижегородской государственной медицинской академии, 2000. 100 с.

В книге освещаются современные проблемы диагностики и хирургического лечения распространенного рака легкого.

Особое внимание уделяется выбору оперативного вмешательства в поздних стадиях заболевания.

Подробно излагается техника расширенных, комбинированных, реконструктивно-пластических операций, а также операций при раке, осложненном канкрозным и гнойным плевритами, и повторных операций.

Описываются возможные осложнения и пути их преодоления.

Книга полезна врачам-хирургам, онкологам, пульмонологам, студентам медицинских вузов.

По вопросам приобретения книги
обращайтесь в издательство НГМД по адресу:
603005, Нижний Новгород, а/я 149.
Тел.: (831-2)37-24-32
Факс: (831-2)39-09-43

ISBN 57032—0332—5

Горшков В.Ю., 2000 г.
Издательство Нижегородской
государственной медицинской
академии, 2000 г.

Рост заболеваемости раком легкого приобретает характер эпидемического бедствия, в связи с чем его профилактика, диагностика и лечение являются не только медицинской, но и социальной проблемой [50]. Несмотря на определенные успехи, достигнутые современной медициной в диагностике и лечении опухолей легких, проблема рака легкого продолжает оставаться актуальной. Это обусловлено не только ростом заболеваемости и смертности от рака этой локализации, но и трудностями своевременной диагностики и недостаточной эффективностью лечения.

В Российской Федерации индекс заболеваемости составил в 1994 г. 46,6: у мужчин — 75,4; у женщин — 7,8 [35]. По данным годовых отчетов такого крупного индустриального центра, как Н. Новгород, рак легкого с 1989 г. в общей структуре заболеваемости злокачественными новообразованиями прочно держится на первом месте и в 1998 г. этот показатель равнялся 51,9 (у мужчин — 96,3, у женщин — 14,2).

Известно, что основным методом лечения операбельного рака легких является хирургический. Выбрать метод операции, метод обезболивания, продумать профилактические меры для предотвращения осложнений — ответственная задача хирурга-онколога.

Вместе с тем, диагностика рака, определение стадии болезни, от чего зависит радикальное лечение и продолжительность жизни больного, также задача не из легких.

По нашему мнению, до сих пор остаются актуальными общие принципы лечения рака легкого, сформулированные Ф.Г. Угловым еще в 1957 г.:

- раннее направление больных с диагностированным (или предполагаемым) раком легкого в специализированную клинику;
- подтверждение и уточнение диагноза (границы распространения опухоли) с помощью специальных методик (рентгенологическое обследование, компьютерная томография, трахеобронхоскопия, медиастиноскопия и пр.);
- тщательный отбор больных с учетом сердечно-легочного резерва и объема предполагаемого вмешательства;
- выполнение радикальной операции с учетом анатомо-физио-

логических особенностей легочного лимфообращения, стадии опухолевого процесса и изменений в лимфатических узлах;

- рациональное ведение послеоперационного периода;
- при показаниях проведение комбинированного и комплексного лечения (лучевая терапия, химиотерапия);
- диспансерное наблюдение за больными, перенесшими операцию.

Все вышесказанное заставило нас провести целенаправленное исследование целесообразности использования различных вариантов хирургического лечения больных с распространенными опухолями. Автор надеется, что книга будет полезной врачам-онкологам, хирургам, и будет благодарен за любые конструктивные замечания и предложения.

**КЛАССИФИКАЦИЯ. ДИАГНОСТИКА
И ПЛАНИРОВАНИЕ ЛЕЧЕНИЯ
ОПЕРАБЕЛЬНЫХ БОЛЬНЫХ РАКОМ ЛЕГКОГО
ПОЗДНЕЙ СТАДИИ**

Хирургическое лечение рака легкого остается наиболее радикальным методом при резектабельных формах заболевания [48]. Однако современная диагностика не позволяет достоверно судить о генерализации процесса до оперативного вмешательства. Подтверждением этого служит высокий удельный вес торакотомий, достигающий 42%, при которых выявляется либо местное распространение опухолевого процесса из легкого на соседние органы и обширное поражение метастазами медиастинальных лимфоузлов, либо метастатическое поражение плевры [28]. Особого внимания заслуживают сообщения относительно обнаружения метастазов в отдаленные органы у больных, умерших в течение 1–2 месяцев после радикальных операций. У каждого 4–5 больного операция, рассматриваемая как радикальная, в действительности является паллиативной. И.В. Тимофеев сообщает, что при исследовании секционного материала у 11% умерших больных после расширенной пневмонэктомии были обнаружены метастазы в регионарных лимфатических узлах, а у 20% — отдаленные метастазы [47].

Трудно не согласиться с мнением, что метастазы в отдаленные органы, обнаруживаемые у умерших от осложнений, имелись уже до операции, но не были распознаны [50]. Наличие почти у каждого третьего больного поражения лимфатических узлов корня легкого и средостения свидетельствует о необходимости использования после операции дополнительного общего воздействия на явные или латентные метастазы.

Таким образом, несмотря на удаление первичной опухоли и метастазов в регионарные лимфатические узлы, больного нельзя считать полностью излеченным, так как он остается носителем раковой болезни и должен рассматриваться как нуждающийся в специфическом противоопухолевом лечении.

Вместе с тем, заметного прогресса в лечении рака легкого не отмечается. Низкий процент операбельности (15,7%) и резектабельности (13%) свидетельствует о позднем поступлении больных в онкологические учреждения [111]. Распознавание рака этой локализации представляет значительные трудности. Патогномоничного симптома, отличающего его от других легочных поражений, не существует. Бессимптомное течение заболевания, недостаточная онкологическая настороженность врачей, поздняя обращаемость больных — вот основные причины запоздалого поступления больных в хирургические стационары.

По данным литературы, при I стадии заболевания клинического излечения свыше пяти лет удается добиться у 78,8% больных [1, 42, 50, 60, 63, 82, 85, 88, 109]. Но, к сожалению, начальные стадии обнаруживаются лишь у 23% больных с впервые выявленным раком легкого, при III—IV — у 82%.

Это приводит к тому, что радикальное лечение оказывается возможным у 32,5 % от общего числа заболевших, а пятилетняя продолжительность жизни не превышает 5—10% от первично зарегистрированных больных [3]. Возрастает число больных с осложненными формами рака легких. Все больше встречается рак легкого, осложненный кровотечением, гнойным плевритом [8].

Выбор метода лечения больных раком легкого представляет собой трудную задачу. В настоящее время определены факторы, позволяющие прогнозировать результаты лечения в зависимости от исходного статуса больных. Их можно подразделить на основные и дополнительные.

К основным факторам относятся: 1) размер первичной опухоли, ее инвазия на соседние органы, степень выраженности метастатического компонента — то есть факторы, характеризующие стадию процесса; 2) морфологическая структура опухоли и уровень дифференцировки опухолевых клеток.

В настоящее время используется классификация, опубликованная специальным комитетом Международного противоракового союза в 1989 г.

Классификация Международного противоракового союза*

Клиническая классификация:

T — первичная опухоль.

Tx — недостаточно данных для оценки первичной опухоли или опухоль доказана только наличием опухолевых клеток в мокроте или промывных водах бронхов, но не выявляется методами визуализации или при бронхоскопии.

To — первичная опухоль не определяется.

Tis — преинвазивная карцинома (carcinoma in situ).

T1 — опухоль не более 3 см в наибольшем измерении, окруженная легочной тканью или висцеральной плеврой, без видимой инвазии проксимальнее долевого бронха при бронхоскопии (без поражения главного бронха).

T2 — опухоль более 3 см в наибольшем измерении или опухоль любого размера, прорастающая висцеральную плевру или сопровождающаяся ателектазом или обструктивной пневмонией, распространяющейся на корень легкого, но не захватывающей все легкое. По данным бронхоскопии, проксимальный край опухоли располагается не менее 2 см от карины.

T3 — опухоль любого размера, непосредственно переходящая на грудную стенку (включая опухоли верхней борозды), диафрагму, медиастинальную плевру, перикард, или опухоль, не доходящая до карины менее чем на 2 см, но без вовлечения карины, или опухоль с сопутствующим ателектазом или обструктивной пневмонией всего легкого.

T4 — опухоль любого размера, непосредственно переходящая на средостение, сердце, крупные сосуды, трахею, пищевод, тела позвонков, карину, или опухоль со злокачественным плевральным выпотом.

Nx — недостаточно данных для оценки регионарных лимфатических узлов.

*TNM. Классификация злокачественных опухолей /Перевод и ред. Блинова Н.Н. Ленинград: НИИ онкологии им. Петрова, 1989.

NO — нет признаков метастатического поражения регионарных лимфатических узлов.

N1 — имеется поражение перибронхиальных и/или лимфатических узлов корня легкого на стороне поражения, включая непосредственное распространение опухоли на лимфатические узлы.

N2 — имеется поражение лимфатических узлов на стороне поражения или бифуркационных.

N3 — имеется поражение лимфатических узлов средостения или корня легкого на противоположной стороне; прескаленных или надключичных лимфатических на стороне поражения или на противоположной стороне.

Mx — недостаточно данных для определения отдаленных метастазов.

MO — нет признаков отдаленных метастазов.

M1 — имеются отдаленные метастазы.

Gx — степень дифференцировки не может быть установлена.

G1 — высокая степень дифференцировки.

G2 — средняя степень дифференцировки.

G3 — низкая степень дифференцировки.

G4 — недифференцированные опухоли.

Группировка по стадиям

Occult carcinoma	Tx	NO	MO
Стадия 0	Tis	NO	MO
Стадия 1	T1	NO	MO
	T2	NO	MO
Стадия 2	T1	N1	MO
	T2	N1	MO
Стадия 3А	T1	N2	MO
	T2	N2	MO
	T3	NO.N1.N2	MO
Стадия 3Б	T4	любая N	MO
	любая T	N3	MO
Стадия 4	любая T	любая N	M1

Однако, на наш взгляд, эта классификация имеет ряд существенных недостатков. Так, не совсем ясно различие символов T3 и T4 в тех случаях, когда опухоль распространяется на окружающие структуры и органы, в частности на средосте-

ние. Нельзя считать бесспорным отнесение канкрозного плеврита к категории T4, хотя в том же издании категория M1 с символом PLE преподносится как отдаленный метастаз. Такая неопределенность затрудняет постановку точного послеоперационного диагноза и, естественно, разработку плана дальнейшего лечения.

Неудовлетворенность существующими классификациями также выражают N. Roeslin e.a. [108]. Они полагают, что к III A стадии должны относиться опухоли T2N1M0, T1N2M0, T3N0M0; опухоли T3N1M0, T3N2M0 - к ШБ или IV стадиям. Это мотивируется тем, что кривые выживаемости при T2N1M0 и T2N2M0 существенно не отличаются, а наихудшие результаты получены при T3N2M0. С другой стороны, импонирует тот факт, что IV стадия в классификации Международного противоракового союза [1989] предполагает наличие отдаленных метастазов. Это формирует соответствующую тактику лечения.

В 1997 г. Американским совместным комитетом по раку (AJCC) и Союзом международного центра рака (UICC) была изменена существующая классификация Международного противоракового союза, касающаяся рака легкого. В частности выделена стадия 2Б, к которой относят T3N0M0. К категории T4 добавлено — отдельные опухолевые узлы в той же доле, что ранее трактовалось как категория M1.

Планирование лечения зависит также от дополнительных факторов — возраста, наличия сопутствующих заболеваний.

В связи с разработкой новых методов противоопухолевого воздействия, возможностью усиления действия лучевой и химиотерапии до и после оперативного лечения, на первый план выдвигается задача повышения резектабельности больных в поздних стадиях заболевания. Именно это и было основной целью нашей работы.

Под наблюдением находилось 266 больных раком легкого в III стадии заболевания, признанных операбельными. Мужчин было 258, женщин — 8. Возраст пациентов колебался от 28 до 75 лет. Разделение по стадиям произошло следующим образом (табл. 1).

Таблица 1

Разделение больных с III стадией рака легкого,
признанных операбельными

Стадия заболевания	T1 N2 MO	T2 N2 MO	T3 N2 MO	T3 N0 MO	T3 N1 MO	T1 N3 MO	T4 N0 MO	T4 N1 MO	T4 N2 MO	Всего
Число больных	6	81	39	74	33	1	2	14	16	266

Из 266 оперированных больных у 238 были выполнены расширенные и комбинированные резекции легкого. В том числе: реконструктивно-пластические лобэктомии и пневмонэктомии у 32; плевропневмонэктомии при раке легкого с канкрозным плевритом у 5; плевропневмонэктомии и плевролобэктомии при раке легкого, осложненном гнойным плевритом у 10; повторные операции при местном рецидиве у 6 и расширенные резекции легкого при первично-множественном раке у 5 больных. У остальных пациентов (28) были пробные торакотомии (табл. 2).

Абсолютное большинство радикальных операций представляли собой расширенные и комбинированные пневмонэктомии - 187 (80,3%).

Реконструктивно-пластические вмешательства включали: комбинированные пневмонэктомии с резекцией бифуркации трахеи (23), расширенные и комбинированные лоб- и билобэктомии с клиновидной (7) и циркулярной (2) резекцией бронхов. Последние выполнялись у больных с низкими функциональными показателями.

У 10 больных раком легкого с III стадией заболевания, осложненным гнойным плевритом, из 14 наблюдавшихся произведены плевропневмонэктомия (8) и плевролобэктомия (2). У остальных 4 были противопоказания к хирургическому лечению.

У 5 больных при доказанном морфологически канкрозном плеврите выполнены плевропневмонэктомии.

Повторные вмешательства производились при осложнениях (6), местном рецидиве (10), а также при метастазах в мягкие ткани грудной стенки (4).

Таблица 2

Оперативные вмешательства у больных с III стадией
рака легкого

Характер оперативного вмешательства		Число операций
Комбинированные	пневмонэктомии	125
	в том числе: с резекцией трахеи	23
	при канкрозном плеврите	
	при гнойном плеврите	8
	повторные операции при рецидиве	5
	при первично-множественном раке	2
	лоб- и билобэктомии	43
	в том числе:	
Расширенные	реконструктивно-пластические	3
	при гнойном плеврите	2
	пневмонэктомии	6
	в том числе: повторные операции при рецидиве	1
	при первично-множественном раке	3
	лоб- и билобэктомии	8
	в том числе: реконструктивно-пластические	6
Пробная торакотомия		28
	в том числе: при рецидиве	4
	Всего	266

Первично-множественный рак органов дыхания наблюдался у 10 пациентов. У 6 больных диагностирован синхронный, у 4 — метасинхронный рак. В 7 случаях отмечалось поражение одного легкого, в 3 — обоих. При синхронном раке I стадия заболевания отмечена у 1, II — у 2, III — у 3 больных. При метасинхронном вторичный процесс возникал с интервалом от 6 мес. до 6 лет. В 2 случаях обнаружена III стадия заболевания и в 2 — I и II. Всего выполнено 13 оперативных вмешательств.

Своевременное направление больного к хирургу во многом определяется характером первичного рентгенологического обследования легких. Наибольшего внимания заслуживают мужчины-курильщики в возрасте старше 40—45 лет, страдающие хроническим бронхитом. Хотя ранние рентгенологические признаки рака весьма вариабельны, исключительную важность, по нашему опыту, представляет сегментарная или долевая пневмоническая инфильтрация, иногда напоминающая рубцы в паренхиме, сегментарный или долевой ателектаз, сегментарная или долевая обструктивная эмфизема, мелкие одиночные узлы и одностороннее изменение корня.

Как показали наблюдения ряда авторов [3], у больных с подтвержденным впоследствии раком легкого более чем в 70% случаев начальные рентгенологические симптомы опухоли отмечались за год до подтверждения диагноза в клинике.

То, что улучшение результатов хирургического лечения рака легкого можно достигнуть благодаря более ранней диагностике, подтверждается относительно благоприятным прогнозом при бессимптомном течении. Так, N.Martini, M.R. Melamed [81] наблюдали 54 случая "скрытого" рака легких. У оперированных ими больных средняя выживаемость составила 8 лет. U. Brand e.a. [109] при бессимптомных опухолях наблюдали пятилетнюю выживаемость в 43,9 % случаев.

Таким образом, проблема своевременной диагностики рака легкого в настоящее время не решена. Поэтому особую актуальность приобретает вопрос о лечении больных в поздних стадиях заболевания.

В литературе недостаточно полно и противоречиво отражена роль рентгенологического метода в определении поражения лимфатических узлов корня и средостения. Больным мелкоклочным раком с увеличенными лимфатическими узлами корня и средостения отказывают в оперативном лечении в то время, когда поражения их нет.

Не совсем ясен вопрос о целесообразности реконструктивно-пластических операций при данной патологии, расширен-

ных и комбинированных вмешательств. Нечетко сформулирована тактика лечения при III стадии заболевания.

Стабильным остается количество осложнений после оперативных вмешательств. Не достаточно ясно, как лечить больных с местным рецидивом рака, при специфическом плеврите, ряде осложнений. Дискуссионным остается вопрос о хирургической тактике при первично-множественном раке органов дыхания.

**СОВРЕМЕННЫЕ ПРОБЛЕМЫ ДИАГНОСТИКИ
И ЛЕЧЕНИЯ РАКА ЛЕГКОГО**

Одной из важных особенностей клинического течения ранних форм рака легкого является отсутствие симптоматики. Отсюда высокий процент больных (74,8%), поступающих с III—IV стадиями заболевания. Если в отношении периферических образований большинство хирургов склоняется к мнению о необходимости неотложного оперативного вмешательства, не затрачивая времени на углубленное обследование, то при центральной локализации опухоли дело обстоит сложнее. Профилактические осмотры, улучшающееся техническое оснащение лечебных учреждений пока еще не всегда дают возможность установить центральный рак легкого в I и даже во II стадии. Нередко диагноз выявляется после двух- трехкратного пребывания в стационарах, где, как правило, проводится лечение пневмонии.

Больной Т., 60 лет, история болезни № 3138. Из анамнеза заболевания установлено, что в июне 1987 г. находился в ряде стационаров по поводу верхнедолевой правосторонней пневмонии. Проведенное обследование (рентгенография, томография, бронхография легких, трахеобронхоскопия) не дало указаний на онкологическую патологию в легких. С диагнозом ограниченный пневмосклероз верхней доли правого легкого больной в удовлетворительном состоянии был выписан под наблюдение терапевта по месту жительства. Ухудшение в состоянии наступило через год. При фибробронхоскопии появилось подозрение на перибронхиальный рак одного из сегментарных бронхов верхней доли правого легкого. Исследование биопсийного материала подтвердило диагноз. 30.06.88 выполнена пневмонэктомия. Гистологически — плоскоклеточный рак без ороговеивания.

Диагноз — центральный рак правого легкого T2N1M0. Дважды проведен курс полихимиотерапии по схеме ЦВАМП. В сентябре 1989 г. обратился с жалобами на наличие опухолевидного образования на шее справа.

Биопсия. Гистологически — метастаз плоскоклеточного рака. 01.10.89 наступила смерть больного.

Данный пример иллюстрирует основные причины запущенности рака легкого — скрытое течение заболевания и недостаточную активность врачей при подозрении на рак, что в конечном счете привело к смерти больного.

Основным в распознавании рака легкого является рентгенологический метод. Однако у значительного контингента пациентов рентгенологические методики не позволяют установить стадию процесса и даже правильный диагноз. В связи с этим в Нижегородском городском онкологическом диспансере (А.М. Федунь) проведен ретроспективный анализ причин ошибок рентгенологического диагноза у 74 больных из 188 (39,4%), оперированных в течение 3 лет по поводу первичного рака легкого. Каждому больному независимо от формы рака (периферический или центральный), кроме рентгенографии, для изучения трахеобронхиального дерева проводились прямые томограммы с глубиной среза 9—10—11 см от плоскости спины. В этих слоях хорошо видны контуры трахеи и главных бронхов. При необходимости исследование дополнялось боковыми томограммами. Рентгеновские снимки выполнялись на отечественном аппарате РУМ-5 с томографической приставкой. Сила электрического тока 40—60 мА, напряжение 70—80 кВ. Точный рентгенологический диагноз с учетом распространенности процесса был поставлен только у 114 (60,6%) пациентов.

Изучение причин ошибок рентгенологического диагноза, при использовании в качестве заключительного патоморфологического, позволило выявить несовпадение по степени распространенности процесса и клинической принадлежности, а у 3 (1,6%) больных неточность была связана с первично-множественным раком легкого (табл. 3).

Диагноз рака легкого ошибочно был поставлен в 10 наблюдениях доброкачественных образований, в 1 наблюдении

Таблица 3

Несовпадение рентгенологического и патоморфологического диагнозов

Ошибка	Число наблюдений	%
В степени распространенности онкологического процесса	57	30,3
В клинической принадлежности	14	7,5
При синхронном первично-множественном раке	3	1,6
Всего	74	39,4

Таблица 4

Заболевания, скрывающиеся под маской рака легкого

Нозологическая форма заболевания	Число наблюдений	%
ХНЗЛ	5	2,7
Туберкулез	2	1,1
Мезотелиома плевры	2	1,1
Гемангиосаркома		0,5
Фибролипома		0,5
Гамартома		0,5
Карциноид		0,5
Солидарный метастаз		0,5
Всего	14	7,5

метастаза опухоли другой локализации, у 3 больных исключить его не представлялось возможным (табл. 4).

Оценка символа "Т" оказалась ошибочной в 29 (15,4%) случаях, а символа "N" в 57 (30,3%). Ошибка в символе "Т" была в основном связана с гиподиагностикой Т3—Т4: при центральном раке — 22 случая, периферическом — 7. Выявлены следующие основные причины ошибочной диагностики: тень опухоли сливается с тенью средостения (10), распространение опухоли на главный бронх при инфильтрирующем типе роста

(4), пристеночное расположение опухоли с вовлечением в процесс париетальной плевры (7), первичная опухоль принимается за увеличенные лимфоузлы (6), диссеминация опухолевого процесса по плевре (2).

При анализе неточности рентгенологического диагноза по символу "N" получены следующие данные: метастазы в лимфоузлы корня легкого и средостения не диагностированы в 27 (14,4%) случаях (табл.5). Поражение регионарных лимфоузлов было не выявлено по следующим причинам: лимфоузлы, не измененные по размеру и плотности (4), локализация увеличенных лимфоузлов в области аортального окна при раке верхней доли левого легкого (2), неудовлетворительные условия контрастности паратрахеальных и верхних трахеобронхиальных лимфоузлов слева (13), интерпретация тени увеличенных лимфоузлов за тень первичной опухоли (4), неудовлетворительные условия контрастности правых трахеобронхиальных и паратрахеальных лимфоузлов (4).

Ложноположительные результаты о метастазах в лимфоузлы корня легкого отмечены в 13 случаях, а в лимфоузлы средостения — в 7. Ложное поражение регионарных лимфоузлов диагностировано по следующим причинам: увеличение лимфоузлов за счет неспецифического процесса (11), принятие тени первичной опухоли за увеличение лимфоузлов (3), массивные сращения между висцеральной и париетальной плеврой в области корня (6).

Таким образом, рентгенограмма имеет предел возможности в диагностике рака легкого 60,6%, особенно в степени его распространенности.

Таблица 5

Ошибки рентгенодиагностики стадии рака легкого по символу "N"

Ошибка	Лимфоузлы корня легкого (N1)	Лимфоузлы средостения (N2)
Гипердиагностика	23(12,2%)	7 (3,7%)
Гиподиагностика	4 (2,2%)	23 (12,2%)
Всего	27 (14,4%)	30 (15,9%)

В настоящее время торакальные хирурги располагают дополнительными методами, подтверждающими диагноз рака легкого и уточняющими границы его распространения. Наряду с цитологическим исследованием мокроты и смывов бронхиального секрета, ангиопневмографией, азиографией, сканированием легких, трахеобронхоскопией с аспирационной биопсией и катетеризацией периферических бронхов все большее распространение получают аспирационная биопсия, компьютерная томография и ядерно-магнитный резонанс (ЯМР), медиастиноскопия и медиастиномия.

Поданным А.Х.Трахтенберга [50], цитологические заключения о раке по мокроте оказываются правильными в 91—92% случаев. Распознавание рака легкого на основании исследования мокроты зависит от многих причин: формы опухоли, типа ее роста, наличия ателектаза. При центральном раке в мокроте удастся обнаружить опухолевые клетки у 52—88% больных, при периферическом — у 33—61% [1]. Однако собирание, обработка и особенно интерпретация цитологической картины вызывают большие затруднения. Наличие атипичных клеток встречается при дисплазиях бронхиального эпителия и поэтому может рассматриваться как подозрение на рак. Достоинство метода заключается в том, что его можно применять амбулаторно.

Оценка значимости трансторакальной пункции и аспирационной биопсии тонкой иглой опухолей легких неоднозначна. Большинство авторов считает методику очень информативной (83,5—95% случаев подтверждения диагноза). Основным показанием для ее выполнения является наличие округлого образования при отсутствии морфологической верификации при трахеобронхоскопии [110]. Однако, на наш взгляд, недооценивается возможность развития осложнений (эмболия, имплантационное метастазирование, пневмоторакс, кровохарканье и даже кровотечение).

За последние 20 лет широкое признание для определения распространенности онкологического процесса получила компьютерная томография [17, 34, 51]. Она позволяет выявить поражение лимфатических узлов средостения в зонах, малодоступных для рентгенологического томографического исследова-

ния. Чувствительность метода — 30—100%, специфичность — 35—99% [50]. Это позволяет считать компьютерную томографию ценным самостоятельным и дополнительным методом в торакальной онкологии. Можно получить не только весьма информативные поперечные срезы, но и определить физические и анатомические особенности соответствующих тканей, дифференцировать плотные образования и жидкость. Недостатком является невозможность определить причину увеличения лимфатических узлов (метастатическое поражение или гиперплазия).

Весьма перспективным для диагностики рака легкого и для дифференциальной диагностики послеоперационного фиброза и повторного рака считают ЯМР-томографию, УЗИ. Показания к их применению такие же, как для компьютерной томографии.

В настоящее время значительно повысилась эффективность бронхологического метода исследования, морфологическая верификация при котором достигает 96—98% [50]. Высокая результативность катетеризации субсегментарных бронхов делает показанным это исследование при обнаружении периферической тени в легком, минуя бронхографию, ангиопневмографию, сканирование. Очень важным является возможность получения информации о гистологической структуре опухоли. Благодаря этому трахеобронхоскопия считается обязательным методом обследования больных с подозрением на рак легкого.

Внедрение в повседневную практику радионуклидных методов диагностики значительно снижает показания к некоторым инвазивным способам, таким как бронхоспирометрия и ангиография. Радиопневмография, сканирование легких позволяют не только выявить распространенность патологических изменений в легких, но и оценить функциональную операбельность, прогнозировать степень операционного риска при хирургическом лечении больных раком легкого.

По диагностической ценности прескаленная биопсия, как нам представляется, уступает медиастиноскопии по Carlens и, тем более, парастернальной медиастиномии. Однако нельзя согласиться с мнением [28], что прескаленная биопсия поте-

ряла свое значение. По нашим данным, в ряде случаев метастазирование происходит, минуя лимфатические узлы корня легкого и средостения. Медиастиноскопия не только позволяет осмотреть переднее средостение, но и произвести биопсию лимфатических узлов. Этот метод может выявить метастазы в лимфатических узлах средостения у 30—43,4% больных раком легкого [50]. По данным Р.У. Brichon с.а. [77], информативность этого метода в выявлении поражения значительно выше, чем компьютерной томографии и ЯМР: у 27% больных после предварительной медиастиноскопии не потребовалась торакотомия. Однако все исследователи отмечают возможность серьезных осложнений, для ликвидации которых требуется оперативное вмешательство — торакотомия. Кроме того, медиастиноскопия не позволяет осмотреть заднее средостение, отсутствует возможность выявления отношения первичной опухоли к магистральным сосудам корня легкого и перикарда [28]. М. Tarkka с.а. [107] отмечает большое количество ложноотрицательных результатов — 19,8%. Поэтому за последние годы эту методику вытесняет более информативный и менее рискованный метод — медиастинотомия, которая, по сравнению с медиастиноскопией, обеспечивает более широкий доступ к лимфатическим узлам средостения, возможность исследования пространства впереди от верхней полой вены и дуги аорты, а также под дугой аорты и корня легкого. А.С. Павлов с соавт. [28] обнаружили метастазы в лимфатические узлы средостения у 54,6% больных и считают показанным это исследование всем больным с сомнительной операбельностью.

Опыт показывает, что не всегда при медиастиноскопии и медиастинотомии удается обнаружить метастазы рака в лимфатических узлах, которые теоретически доступны биопсии. Поэтому диагностическая ценность их относительна. Отрицательные результаты этих исследований должны рассматриваться как дополнительное показание к операции. В случае выявления метастазов вопрос об операции сложен, а прогноз, как правило, сомнителен. Однако даже при положительных результатах торакотомия не противопоказана в связи с возможностью расширенной резекции легкого. Уточнение топографии

метастазов в средостении в принципе позволяет более направленно планировать лучевую терапию.

Нужно отметить, что при раке легкого по числу метастазов второе место занимает печень (после лимфатических узлов корня легкого и средостения) — 30—58%, кости — 24,5%, лимфатические узлы верхнего этажа брюшной полости [28]. Требуются дополнительные методики для исключения поражения этих органов и структур (сканирование, УЗИ, лапароскопия, лапаротомия).

Каждый из вышеперечисленных методов исследования имеет свои показания и недостатки, ограничивающие их применение и диагностические возможности. Тем не менее, внедрение их в повседневную практику позволяет значительно повысить резектабельность — до 92% [50].

Завершающим этапом диагностики патологического процесса в легких считается диагностическая торакотомия. Необходимость в ней возникает в случаях, когда комплексное обследование больного не позволяет исключить рак. Так, по данным А.Х. Трахтенберга [50] у 221 больного, несмотря на применяемые методы морфологической диагностики, не удалось подтвердить или отвергнуть рак легкого. У 40% из них были выявлены злокачественные опухоли, а у каждого третьего — первичный периферический рак.

Таким образом, необходимо взять за правило после проведенного лечения пневмонии осуществлять контрольное рентгенологическое обследование. Особенно это касается мужчин старше 40 лет с длительным стажем курения. Если на месте фокуса инфильтрации легочной ткани остается зона ограниченного пневмосклероза, то такие пациенты требуют тщательного и углубленного обследования для исключения рака: трахеобронхоскопия, томография, многоосевая рентгеноскопия легких, радионуклидные методы, трансторакальная пункция, исследование мокроты на наличие атипичных клеток и др.

Хирургические методы (пункция и биопсия подключичных лимфатических узлов, медиастиноскопия, медиастинотомия, лапароскопия или диагностическая лапаротомия) предназначены, как правило, для уточнения стадии процесса, когда диагноз рака легкого уже установлен.

И тем не менее, у ряда больных весь комплекс проводимых выше методик не позволяет установить диагноз рака.

В связи с этим, в последнее время нами используется активная хирургическая тактика в случаях, когда рентгенологически выявлена не только округлая тень, но и сегментарное или доленое затемнение в легочной ткани.

Оперировано 12 больных, у которых углубленное обследование с использованием всех имеющихся методов диагностики не подтвердило онкологического заболевания при наличии субсегментарного, сегментарного, долевого затемнения. У 4 затемнение в легочной ткани было выявлено при флюорографическом обследовании. Остальные поступили из терапевтических стационаров, где им проводилось лечение пневмонии с сохраняющимся ограниченным затемнением. Возраст колебался от 43 до 68 лет.

Выполнены операции — пневмонэктомия (2), лобэктомия (10). Показанием для операции было: хроническая пневмония, ограниченный пневмосклероз с подозрением на раннюю форму центрального рака легкого. Из 12 больных у 9 подозрение на рак полностью подтвердилось. У 2 оказалась хроническая неспецифическая пневмония, у 1 — сегментарная посттравматическая гематома.

Эндобронхиально растущая опухоль обнаружена лишь у 2 больных. У остальных экзобронхиальный рост.

Таким образом, торакотомия не всегда является завершающим этапом диагностики. В ряде случаев стадия рака легкого, степень дифференцировки опухолевых клеток и даже клинический диагноз устанавливаются при плановом патоморфологическом исследовании. При глубоком расположении патологического процесса, подозрительного на рак, когда невозможно осуществить срочное гистологическое исследование, следует выполнять радикальную операцию — резекцию легкого.

Больной П., 59 лет, история болезни № 14. При флюорографическом обследовании в декабре 1988 г. в правом легком было выявлено затемнение. Жалоб при поступлении не предъявлял. При рентгенологическом обследовании в верхней доле правого легкого в при-

корневой зоне неомогенная без четких контуров тень. Сегментарные бронхи верхней доли сужены, деформированы, но проходимы. Увеличенных лимфоузлов не обнаружено. Заключение: хронический воспалительный процесс верхней доли правого легкого. Трахеобронхоскопия: верхнедолевой бронх хорошо прослеживается до сегментарных ветвей. Опухолевого роста нет. 03.02.89 г. — операция. При оперативном вмешательстве во II сегменте обнаружено образование 2х2 см без четких границ, мягко-эластичной консистенции. Срочное гистологическое исследование не было возможным, и диагноз оставался неясным. В связи с этим выполнена верхняя лобэктомия. В препарате в устье II сегментарного бронха обнаружен опухолевый узел 1х2 см серого цвета.

Гистология: высокодифференцированная аденокарцинома, в лимфоузлах метастазов не обнаружено.

Активная хирургическая тактика должна применяться не только при подозрении на рак. Это касается пациентов с уже диагностированным онкологическим процессом и увеличенными лимфатическими узлами. Значительному контингенту больных не только с мелкоклеточным раком легкого, но и при высокодифференцированных его формах, отказывают в оперативном пособии на том основании, что обнаруживают увеличение лимфоузлов средостения, в то время как метастатическое поражение их отсутствует.

Подводя итог вышеизложенному, можно заключить, что диагностика рака легкого сложна. Допускается большое число ошибок, связанных в основном с оценкой степени распространенности опухолевого процесса. По нашему мнению, необходимо расширять показания к торакотомии в случаях диагностированного рака легкого.

При составлении плана лечения больного раком легкого прежде всего решается вопрос, возможна ли радикальная операция? В первую очередь определяются противопоказания к оперативному вмешательству. Мы не разделяем как общие, так и специфические противопоказания на абсолютные и относительные. Либо операция показана, либо нет. К специфическим противопоказаниям причислялись: метастатическое поражение лимфатических узлов (шейных, надключичных, подмышечных) и наличие отдаленных метастазов во внутренние

органы (печень, кости, головной мозг или другие органы); гистологически подтвержденное прорастание опухоли в пищевод; медиастинальная форма рака, сопровождающаяся синдромом верхней полой вены.

А в отношении больных с тяжелой сопутствующей патологией показания к оперативному вмешательству сужаются. Это объясняется тем, что больным раком легкого предстоит длительное и интенсивное лечение. В.В. Родионов [41] к противопоказаниям, связанным с общим состоянием организма, относит: 1) сердечную недостаточность II и III степени, вызванную различными заболеваниями сердца; 2) тяжелые изменения в сердечной мышце органического характера, выявленные при обычном исследовании и на ЭКГ; 3) декомпенсацию дыхания, проявляющуюся одышкой в покое, выраженной гипоксемией и показателями функции внешнего дыхания ниже 40% от должного; 4) гипертоническую болезнь III стадии; 5) выраженную почечную или печеночную недостаточность; 6) кахексию.

При установлении показаний к хирургическому лечению рака легкого оценивались не только непосредственный риск операции, но и возможность развития в отдаленные сроки при неблагоприятных обстоятельствах тяжелой дыхательной недостаточности. Оценка показаний к операции должна основываться на учете некоторых прогностических факторов. Возраст пациентов сам по себе не следует расценивать как противопоказание, хотя риск вмешательства с возрастом увеличивается. Чем старше больной, тем более строго решается вопрос об операции.

Показания к операции у молодых определяются прежде всего объемом предстоящего вмешательства и гистологической структурой опухоли. Обобщая данные литературы по вопросу комбинированного лечения рака легкого M.F. McKneally [82] отмечает, что у больных моложе 40 лет он имеет более агрессивное течение. Это связано с большим количеством недифференцированных форм по сравнению с пациентами старше 40 лет, более ранним метастазированием, недостаточно эффективной диагностикой, связанной с отсутствием онкологической настороженности. A.J. Larrieu e.a. [62] сообщают о

значительном числе запущенных форм у лиц до 40 лет (III стадия у 85% больных), низкой резектабельности (26,7% от числа госпитализированных) и неудовлетворительных отдаленных результатах (при III стадии 5-летняя выживаемость только 3,6%).

Наши наблюдения подтверждают результаты других исследователей [40, 66, 75, 79, 84, 86], показывающих наибольшую частоту плоскоклеточного рака, при котором прогноз сравнительно более благоприятен, а поэтому показания к операции могут быть более широкими

При периферическом раке легкого I и II стадии операцией выбора является лобэктомия, при центральном — пневмонэктомия. В последнем случае допустимо также выполнение реконструктивно-пластических вмешательств [42, 53, 54, 60], результаты которых сопоставимы с таковыми при типичных резекциях.

Послеоперационная летальность составляет в среднем 8,9%. Число послеоперационных осложнений минимальное — 18,9%. Пятилетняя выживаемость при высокодифференцированных формах рака колеблется от 32,6% до 78,8% [49].

Выполнение пластических операций на бронхах и легочной артерии позволяет расширить показания к резекции легких, особенно у пожилых больных и при низких функциональных показателях. Однако такие пластические операции при раке бронха ни в коем случае не могут проводиться широко и должны выполняться по строгим показаниям в зависимости от формы, локализации, распространенности и гистологической структуры опухоли. Трудно согласиться с мнением [60], что реконструктивно-пластические операции показаны при любых опухолях легких.

Изучая отдаленные результаты лечения больных раком легких III стадии после лоб- и пневмонэктомий с резекцией и пластикой бронхов и трахеи, В.В. Родионов с соавт. [42] пришли к выводу, что пятилетняя выживаемость наблюдается значительно чаще, чем при обычных резекциях. Y. Watanabe e.a. [114], анализируя опыт лечения 50 больных, считают, что радикальная реконструктивно-пластическая операция при стадии N2 обеспечивает длительную выживаемость. Иного мне-

ния придерживаются L. Belli e.a. [60], сообщая о 5-летней выживаемости при N1—2 9,7% больных.

В последние годы появились сообщения [20, 43, 44, 78] о применении расширенных резекций легкого, выполняющихся с профилактической целью при I и II стадии даже при высокодифференцированных формах рака. Результаты этих операций свидетельствуют об увеличении трехлетней выживаемости на 12,5% [44]. Это согласуется с исследованиями M. Riquet e.a. [78], которые обнаружили, что из 107 больных с N2 у 27 имелось изолированное поражение лимфатических узлов средостения без вовлечения внутрилегочных узлов (25,2%). Несмотря на то, что операции сопровождались срочным гистологическим исследованием в 20 случаях (5,3%) метастазы были пропущены. Авторы считают, что необходимо систематически удалять лимфатические узлы средостения при хирургическом лечении рака легкого, независимо от типа выполняемой резекции.

Особую трудность вызывает лечение больных раком легкого с III стадией заболевания, число которых составляет 32—56% всех пациентов [9, 45, 85, 95, 112]. Рост числа больных с III стадией заболевания отмечают многие хирурги [10, 13, 31, 73, 86, 104]. До настоящего времени предметом споров и противоречивых мнений является вопрос оптимальной тактики при местно распространенном поражении (T3—T4) и при специфической заинтересованности лимфатических узлов средостения (N2). Большинство онкологов считает целесообразным комбинированное и комплексное лечение, одним из компонентов которого является оперативное вмешательство — расширенные и комбинированные резекции легкого. Кроме увеличения процента выживаемости, хирургическое лечение рака легкого III стадии улучшает качество жизни больных, предупреждает развитие ателектазов и сильных болей.

Расширенные и комбинированные операции при раке легкого — весьма травматичные вмешательства, которые сопровождаются высокой послеоперационной летальностью — до 30% [9, 11, 89] и большим числом послеоперационных осложнений — до 57,7% [71]. Следует отметить, что осложнения у больных с III стадией рака легкого после расширенных и ком-

бинированных резекций развиваются в 2 раза чаще, чем у больных с I и II стадией [49]. Среди них преобладают гнойные осложнения (бронхиальный свищ, эмпиема плевры, нагноение раны), легочно-сердечные (острая сердечно-сосудистая недостаточность, пневмония), а также геморрагии (коагулопатические кровотечения, свернувшийся гемоторакс).

Пятилетняя выживаемость, по данным литературы, колеблется в широких пределах от 42% до 0% [69, 83], что вызывает у ряда авторов сомнение в целесообразности таких операций [67, 80]. В.В. Жарков с соавт. [39] объясняют такое различие результатов лечения недостаточно четким определением понятия "комбинированных операций". Под комбинированными операциями они подразумевают резекцию легкого с участием смежных органов и тканей при непосредственном распространении на них опухоли.

Большие разногласия вызывает вопрос о возможности оперативного вмешательства у больных недифференцированным раком легкого. Биологические особенности этой формы характеризуются быстрым ростом первичной опухоли, ранним метастазированием по лимфатическим и кровеносным сосудам [52]. В связи с этим большинство онкологов [16, 19, 49, 84, 85, 111] приходит к выводу, что такая форма рака III стадии нуждается в консервативном лечении (химио- и лучевая терапия). Однако ряд хирургов [36, 56, 66, 100] сообщает не только об удовлетворительных непосредственных, но и отдаленных результатах. Так, M. Tarkka e.a. [107] получили общую 5-летнюю выживаемость при мелкоклеточном раке — 28%, при III стадии — 9%; Fan Pieng-Tche e.a. [79] — 13,2%. G. Baum e.a. [90] полагают, что оперативное лечение предотвращает рецидив первичного очага не только при местном распространении процесса, но и при метастазах в лимфатические узлы средостения.

Представление о гистологической структуре опухоли по данным бронхоскопической и пункционной биопсий, может быть кардинально изменено при изучении операционного материала.

С.А. Шалаев с соавт. [36] сообщают, что у 42,2% больных результаты гистологического исследования биопсийного и

операционного материала не совпали. При определении клеточной структуры опухоли в удаленном легком в 30 наблюдениях установлен диагноз плоскоклеточный малодифференцированный рак, тогда как при изучении до операции бронхобиопсийного материала у 24 из них форма опухоли признана плоскоклеточным раком без ороговения, у 4 — мелкоклеточным и у 2 — крупноклеточным раком легкого. На основании этого авторы считают, что результаты морфологического изучения материала биопсии, в том случае, когда решается вопрос о выборе между операцией или консервативным лечением, имеют относительное значение. По их данным, расширенные и комбинированные резекции, предпринятые по поводу низкодифференцированного рака (81,6% — больные с III стадией), обеспечивают 5-летнюю выживаемость 15,6%. В послеоперационном периоде осложнения при III стадии наблюдались у 31% пациентов, умерло 20 больных из 103 радикально оперированных (19,4%).

Однако большинство хирургов [16, 19, 24, 49, 84, 106] отмечает, что все больные низкодифференцированным раком легкого III стадии, перенесшие оперативное вмешательство, погибают в течение 2 лет. Особенно неблагоприятный прогноз в стадии T3N2 [56, 63, 104].

Хирургическая тактика по отношению к больным высокодифференцированным раком легкого III стадии, когда имеются метастазы в лимфатических узлах средостения и переход опухоли на соседние анатомические образования или органы, окончательно не определена [37, 50]. Распространенный опухолевый процесс требует, как правило, более обширных резекций, чем в начальных стадиях.

Метастатическое поражение регионарных лимфатических узлов вынуждает к выполнению расширенных вмешательств. Однако результаты лечения больных раком легкого с метастазами во внутригрудные лимфатические узлы (N1—2) нельзя считать удовлетворительными. Пятилетняя выживаемость колеблется от 3,6 до 40% [62, 63, 69]. J. Weber и др. [67] сообщают о том, что абсолютное большинство больных при N2 жили не более 3 лет и выражают сомнение в целесообразности операции. Другой точки зрения придерживаются M. Mancuso и др.

[91]. Анализируется опыт радикального хирургического лечения 236 больных раком легкого с метастазами в медиастинальные лимфатические узлы и сообщается о 5-летней выживаемости 23% больных.

Инвазия злокачественной опухоли в грудную стенку наблюдается у 4—5% пациентов [ИЗ]. При лечении рака легкого, прорастающего стенку грудной клетки, большинство хирургов [9, 13, 19, 21, 37, 39, 59, 83, 98, 113] высказывается за радикальную операцию. Как правило, диагностировать переход опухоли на те или иные структуры грудной клетки можно лишь после вскрытия плевральной полости. В таких случаях операция нередко заканчивается пробной торакотомией, но в ряде наблюдений удается произвести радикальную резекцию легкого вместе с прорастенным участком грудной стенки единым блоком [4]. Оперативное вмешательство обычно состоит из двух этапов. Сначала выполняются операции на легких различного масштаба (от пневмонэктомии до атипичных резекций), затем производится реконструкция дефекта грудной клетки. Последняя выполняется с использованием мышечно-го лоскута (широчайшая мышца спины, большая грудная мышца и т.д.) или синтетическими материалами при больших дефектах [4, 89].

Различают истинное прорастание грудной клетки при раке легкого и рак легкого с париетальной фиксацией, когда имеется прорастание париетальной плевры [39]. Распространение рака за пределы париетальной плевры значительно снижает его резектабельность [69]. Операция выбора в первом случае — резекция легкого с участком грудной стенки, во втором — резекция легкого с плеврэктомией. Послеоперационная летальность при таких вмешательствах от 2 до 15,2% [59, 63, 89], а число послеоперационных осложнений довольно значительно — до 25% [4, 69]. Важным условием успешности подобных операций является отсутствие инфекции. Выживаемость существенно снижается при наличии метастазов в регионарные лимфатические узлы и низкой дифференцировке опухоли [20, 43, 56, 69, 89] — 5 лет и более жили от 5% [73] до 40% [63] больных, перенесших радикальное оперативное вмешательство. С. Ricci и др. [98] добились 5-летней выживаемости больных с

T3N0M0 - 22%, с T3N1 M0 - 12%, T3N2M0 - 8%. J.M. Piehler e.a. [59], имея опыт лечения 66 пациентов раком легкого с прорастанием грудной стенки, изучили продолжительность жизни в зависимости от стадии заболевания, возраста, объема резекции. Пятилетняя выживаемость составила 32,9%, причем при стадии T3N0M0 — 53,7%. При наличии регионарных метастазов прогноз значительно хуже: 5-летняя выживаемость 7,4%. Возраст оказывает значительное влияние на исход лечения: у больных моложе 60 лет 5-летняя выживаемость была равна 84,6%, старше 60 лет — 27,7%.

Послеоперационные химио- и лучевая терапии существенно не влияют на продолжительность жизни [59, 69].

Результаты лечения рака легкого, прорастающего в средостение, зависят от того, какой орган средостения поражается опухолью. Пятилетняя выживаемость при прорастании перикарда составляет 11%, пищевода — 14%, диафрагмального нерва — 7%, легочной вены — 7%, легочной артерии — 4%. Наличие метастазов в медиастинальные лимфатические узлы значительно ухудшает прогноз [94]. Несмотря на это, Burt M.E. e.a. считают, что активная хирургическая тактика в сочетании с лучевой терапией значительно увеличивает продолжительность жизни у данной группы больных.

Достаточно сложным остается вопрос о целесообразности радикальной операции при прорастании опухоли или ее метастазов в легочные вены. Поданным А.Х.Трахтенберга [50], в литературе имеются сообщения о 44 документальных наблюдениях выполнения комбинированной пневмонэктомии с резекцией предсердия. Автор полагает, что такие операции оправданы, поскольку каждому пятому больному удастся продлить жизнь на 1,5 года.

Рискованной и травматичной при раке легкого является комбинированная пневмонэктомия с резекцией бифуркации трахеи при локализации рака в главных бронхах с переходом опухолевого роста на трахею. Однако анализ отдаленных результатов лечения с таким распространенным процессом свидетельствует об относительно благоприятном прогнозе. В МНИОИ им. П.А. Герцена было выполнено 50 оперативных вмешательств с резекцией (краевая, клиновидная, цир-

кулярная) и пластикой трахеи. Свыше 5 лет жили 23,6% больных.

Интересно предложение К.Nakahara e.a. [68] о выполнении комбинированных операций по поводу рака легкого с поражением дуги аорты, верхней полой вены и последующей реконструкцией сосудов иолитетрафторэтиленовыми и дакроновыми протезами.

Очень сложно оценить возможность радикального удаления опухоли в случаях местнораспространенных форм заболевания, даже во время ревизии органов грудной полости после торакотомии. Поэтому высоким остается процент эксплоративных вмешательств. Основной причиной нерезектабельности при раке легкого считается вовлечение в процесс ближайших анатомических структур и органов средостения, метастазы в медиастинальные лимфатические узлы, а также сочетание указанных вариантов. Подавляющее большинство больных с распространенными формами заболевания, не получившие лечения, погибают в течение первого года жизни с момента установления диагноза [19]. Из этого следует, что расширенные и комбинированные операции, несомненно, целесообразны, а перспективным направлением нужно считать расширение показаний к их выполнению и совершенствование хирургической техники.

Несмотря на то, что комплексное лечение рака легкого, то есть сочетание радикальной операции с лучевой и химиотерапией, используется более 30 лет, вопрос о показаниях к нему остается дискуссионным. Однако в отношении III стадии заболевания мнение онкологов однозначно: радикальность операции весьма условна и для повышения эффективности лечения необходимо ее дополнять лучевой и (или) химиотерапией. По данным А.Х. Трахтенберга [50], установлена несомненная целесообразность предоперационной лучевой терапии при распространенном раке легкого, особенно плоскоклеточном: после хирургического лечения более 5 лет жили 14,5% больных, а после комбинированного — 28%. Увеличение продолжительности жизни после комбинированного лечения связано с уменьшением в 2,5 раза частоты местных рецидивов и удлинением безрецидивного периода.

Трудности лечения больных раком легкого с выпотом в плевральную полость общеизвестны. Экссудативный плеврит может быть не только специфическим, но и реактивно-воспалительным. Обнаружение экссудата во время торакотомий заставляет решать вопрос о возможности резекции легкого в зависимости от результата срочного цитологического исследования экссудата на наличие опухолевых клеток[28].

При доказанном раке легкого наличие раковых клеток в плевральной жидкости свидетельствует о диссеминации процесса по плевре и является абсолютным противопоказанием к радикальной операции [50]. При данной патологии рекомендуется применять химиотерапию с внутриплевральным введением противоопухолевых препаратов. Химиотерапия приводит к прекращению накопления жидкости в плевральной полости, однако, как уже отмечалось, мало влияет на продолжительность жизни больного. А.С. Павлов с соавт. [28] применили химиолучевое лечение. Вначале производили удаление экссудата из плевральной полости с введением в последнюю противоопухолевых препаратов, а после прекращения накопления жидкости проводили лучевое и химио-лучевое лечение. Средняя продолжительность жизни после лучевой терапии составила 8,4 месяцев, а после одной химиотерапии — 7,9.

Неудовлетворительные результаты лечения рака легкого при канкрозном плеврите свидетельствуют о необходимости дальнейших научных разработок.

Противоречивы мнения о возможности радикальной операции при рецидивах рака легкого, которые наблюдаются у 18,5% больных [89]. Обычно в данной ситуации проводится химио-лучевое лечение, которое, по мнению ряда авторов [28], продлевает жизнь. Так, М.Н. Лыткин с соавт. [24] проследили результаты лучевого лечения 62 больных с послеоперационным рецидивом рака легкого и отмечают улучшение состояния, снятие наиболее тягостных проявлений болезни у половины пациентов, а у 1/3 возможность продлить жизнь более чем на 2 года.

С.Р. Добровольский и С.П. Григорьева [15] под местным рецидивом подразумевают образование второй опухоли в культе резецированного бронха или в зоне произведенной ранее

операции, имеющей идентичную с первичной морфологическую структуру. Анализируя причины возобновления опухолевого роста, они пришли к выводу, что в 66% случаев это дефекты лечебной тактики и хирургической техники. Рецидивирующая опухоль отличается от первичной более агрессивным характером — снижается степень дифференцировки клеток при рецидиве плоскоклеточного рака до низкодифференцированного[15,28].

Частота повторных операций при местном рецидиве опухоли не превышает 2% [64]. Несмотря на значительное число осложнений и высокую летальность (до 56% и 24,4% соответственно), большинство хирургов [15, 27, 64] считает, что выполнение их способствует длительному излечению. По данным Е.М. Mc Govern е.а. [64], 5-летняя выживаемость после удаления оставшихся отделов легкого по поводу опухоли составила от 42,3% при I стадии до 13,8% при III стадии. Аналогичные сведения приводят К.Оehy и В.Vogt [88]: I стадия — 32,6%; III - 16,3%.

Другого мнения придерживаются О.S.Nielsen е.а. [87]. Анализируя результаты лечения у 9 больных (4 умерли от метастазирования), они не рекомендуют повторные операции при рецидивах бронхогенного рака за исключением редких, тщательно отобранных случаев.

В последнее время появились сообщения об использовании срединного стернотомного доступа в хирургии рецидивного рака легкого [103,114], позволяющего удалять контрлатеральные средостенные лимфатические узлы. Так, L. Swoboda, Н. Toomes [103] сообщают о том, что 5-летняя выживаемость после удаления легочных метастазов при рецидиве составляет 21-50%.

Повторные операции на легких по поводу злокачественных опухолей остаются тяжелыми и рискованными вмешательствами. Однако при использовании других методов противоопухолевого лечения больных с местным рецидивом рака легкого средняя продолжительность жизни не превышает 10 месяцев [15].

Первично-множественный рак легких перестал быть казуистикой. Частота его среди первично-множественных опу-

холей варьирует в широких пределах — от 0,3 до 28,7% [50]. Несмотря на это, интерес к данной форме рака легкого не снижается. Особенно много противоречивых мнений по вопросу первичной множественности злокачественных опухолей органов дыхания. Большинство онкологов считает первичную множественность доказанной, если опухоли разделены анатомически, различаются по гистологической структуре и происходят из разных участков измененной слизистой оболочки бронха [28, 30, 50].

Заболеваемость первично-множественным раком одного легкого достигает 1,5% по отношению к числу оперированных больных по поводу рака этой локализации [102]. Для одностороннего поражения характерна разная гистологическая структура опухолей, при метакронном обычно определяется одинаковая морфологическая характеристика — плоскоклеточный рак разной степени дифференцировки [57]. Операцией выбора при синхронном поражении считают пневмонэктомию, поскольку опухоли практически не локализуются в одной доле. Наибольшая продолжительность жизни 9 лет [30]. При метакронном поражении операции выполняются редко [50]. Это связано с большими техническими трудностями и высокой послеоперационной летальностью: 22—23,8%. Обычно удаляют оставшуюся часть легкого по типу пневмонэктомии. В литературе отсутствуют сведения о химио-лучевом лечении при первично-множественном раке одного легкого [30].

Двусторонний рак легких также перестал быть редкостью. В связи с этим вопросы диагностики и лечения приобретают большую актуальность. Метакронный двусторонний рак легких наблюдается у 62,3%, синхронный — у 37,7% больных [30].

При одновременном выявлении опухолей обоих легких большинство хирургов применяют последовательные операции с интервалом между вмешательствами от 3 недель до 3 месяцев [14, 28, 50, 76], реже одномоментные [114]. Операцией выбора является лобэктомия [50, 96]. Средняя продолжительность жизни этих больных составляет 11,5 месяцев [30].

Не менее трудная задача — диагностика и лечение метакронного двустороннего рака. По сводным данным литературы из 235 больных у 118 (50,1%) проводилось хирургическое,

у 52 (27,1%) — лучевое, у 11 (4,7%) — химиотерапия и у 54 (23%) — симптоматическое лечение [30]. Объем оперативного вмешательства варьировал от пневмонэктомии до экономной резекции единственного легкого [30, 50]. Послеоперационная летальность при двустороннем метакронном раке после второй операции составила в среднем 8%, после операции на единственном легком — 19% [30]. Продолжительность жизни после хирургического лечения выше, чем при использовании консервативных методов; 5-летняя выживаемость после операции по поводу второй опухоли — 14% [115].

Вопросы комбинированного и комплексного лечения рака легкого до сих пор находятся в стадии изучения. В последнее время появились сообщения о новых технологиях в хирургии легких [31]. Так, все большее распространение получает видеоторакотомическая хирургия, позволяющая производить краевую, клиновидную прецизионную резекции, а также биопсию периферических опухолей легкого и образований средостения. С целью повышения радиочувствительности опухоли С.А. Бейсабаев с соавт. [6] использовали гипербарическую оксигенацию в комбинированном лечении рака легкого, что, по их мнению, уменьшает количество послеоперационных осложнений в среднем на 15 % и увеличивает выживаемость больных, по сравнению с контрольной группой. Применение лазерного и плазменного скальпелей позволяет уменьшить число послеоперационных осложнений в 2,3 раза.

Проблема лечения распространенного, рецидивного, а также первично-множественного рака органов дыхания не исчерпывается приведенными сведениями. Назрела необходимость более совершенных методов диагностики заболевания и его комплексного лечения. А это требует проведения дальнейших исследований в этой области легочной хирургии. Необходимо подчеркнуть, что прогресс в лечении больных раком легкого связан не только с ранней диагностикой, расширением показаний к оперативному вмешательству, улучшением техники операций, но и с дальнейшим углубленным изучением возможностей профилактики рецидивов и метастазов.

**ОПЕРАТИВНЫЕ ВМЕШАТЕЛЬСТВА
У БОЛЬНЫХ РАКОМ ЛЕГКОГО
В ПОЗДНИХ СТАДИЯХ ЗАБОЛЕВАНИЯ**

Расширенные и комбинированные операции

Под расширенным оперативным вмешательством подразумевалась резекция доли или всего легкого с удалением клетчатки средостения вместе с прикорневыми, трахеобронхиальными, паратрахеальными, параэзофагеальными, передними медиастинальными лимфатическими узлами. Удаление клетчатки средостения (лимфаденэктомия или лимфаденодиссекция) достигается путем широкой медиастинотомии, производимой во время операции. Клетчатка средостения вместе с лимфатическими узлами отодвигается к удаляемому легкому (рис. 1). Сосуды корня обрабатываются типично.

Комбинированное вмешательство предполагает удаление части или всего легкого с резекцией окружающих его органов и структур, может сочетаться с широким иссечением клетчатки средостения. Большинство торакальных хирургов выполняют его при местнораспространенном процессе.

Отличительная особенность их — большая травматичность и тяжесть послеоперационного периода. Операционная ситуация вынуждает к резекции двух, трех, а иногда четырех соседних с легким органов и структур. В таких случаях не применимы стандартные решения. Вопрос о расширении объема оперативного вмешательства решается у каждого больного индивидуально и зависит от многих аспектов.

Под нашим наблюдением находилось 266 больных с III стадией рака легкого, признанных операбельными. У 238 из них выполнены расширенные и комбинированные операции. В том числе: реконструктивно-пластические операции — у 32;

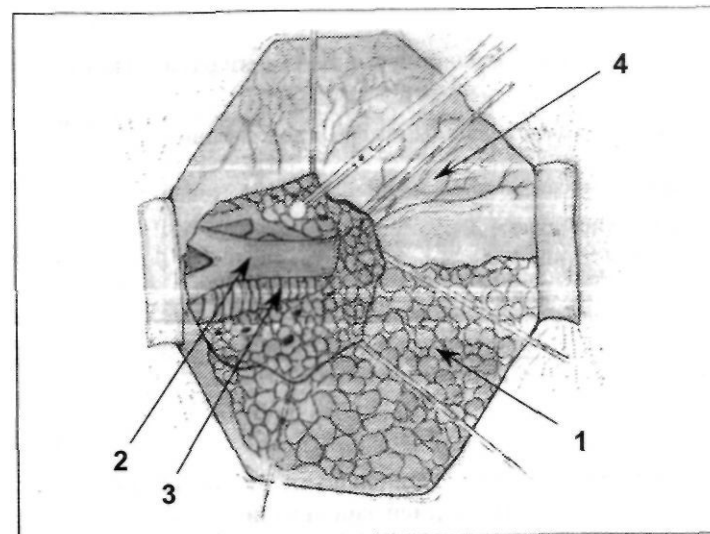


Рис. 1. Расширенная пневмонэктомия справа (боковой доступ). Этап мобилизации клетчатки с лимфатическими узлами переднего средостения: 1 — правое легкое, 2 — верхняя полая вена, 3 — трахея, 4 — медиастинальная плевра

плевропневмонэктомия при раке легкого с наличием канкрозного плеврита — у 5; плевропневмонэктомия и плевроробэктомии при осложнении рака гнойным плевритом — у 10; повторные резекции по поводу местного рецидива — у 6, расширенные операции при первично-множественном раке — у 5. Остальные пациенты (28) перенесли пробные торакотомии (10,5%). Резектабельность составила 89,5%. Во время операции специфическими противопоказаниями к комбинированным резекциям были: обширное врастание опухоли в аорту (11), предсердие (5), верхнюю полую вену (4), диафрагму (1), пищевод (1). У 6 больных с вовлечением в процесс органов средостения установлены неспецифические противопоказания: постынфарктный кардиосклероз с недостаточностью кровообращения II степени (5), гипертоническая болезнь II стадии (1). Характер радикальных оперативных вмешательств представлен в табл.6.

Таблица 6

Радикальные операции при III стадии рака легкого

Вид оперативного вмешательства	Число операций	Летальный исход
Комбинированные пневмонэктомии	125	8
Комбинированные лоб- и билобэктомии	43	1
Расширенные пневмонэктомии	62	1
Всего	238	10(4,2%)

Таблица 7

Локализация опухоли у радикально оперированных больных с III стадией заболевания

Локализация процесса	Правое легкое			Левое легкое	
	верхняя доля	средняя доля	нижняя доля	верхняя доля	нижняя доля
Число больных абс. (%)	86 (36,1)	10 (4,2)	43 (18,1)	61 (25,6)	38 (15,5)

Как видно из таблицы, абсолютное большинство операций (80,3%) представляют собой расширенные и комбинированные пневмонэктомии. Удаление доли или двух выполнялось у пациентов с периферическим раком III стадии и с центральным раком при наличии низких функциональных показателей. Летальность составила 4,2 %. Наиболее часто отмечалось поражение верхней доли правого легкого (табл.7).

Из осложнений рака у 42 (17,6%) пациентов отмечен ателектаз сегмента, доли или легкого. У 29 (12,2%) — кровотечение разной степени выраженности от кровохарканья до профузного, у 10 (4,2%) — эмпиема плевры.

Мужчин было 230, женщин — 8. Абсолютное большинство больных (73,6%) оперированы в трудоспособном возрасте (31—60 лет), и, в то же время, 185 пациентов (77,7%) были старше 51 года (рис.2).

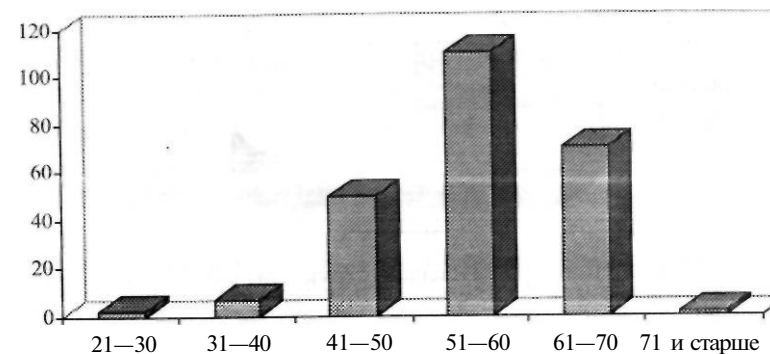


Рис.2. Распределение радикально оперированных больных с III стадией рака легкого по возрасту

Таблица 8

Разделение больных по стадиям заболевания

Стадия заболевания	T1 N2 MO	T2 N2 MO	T3 N2 MO	T3 N0 MO	T3 N1 MO	T1 N3 MO	T4 N0 MO	T4 N1 MO	T4 N2 MO
Число больных	6	81	38	74	33	1	2	1	2

По стадиям заболевания разделение больных произошло следующим образом (табл.8).

Таким образом, с ШБ стадией было 6 пациентов, у остальных обнаружена ША стадия.

Морфологическая структура опухоли исследовалась у всех пациентов, перенесших радикальное оперативное вмешательство; у значительного большинства, перенесших пробные торакотомии; а также у умерших (рис.3 J).

У больных раком легкого в III стадии, как правило, имела место выраженная клиническая картина. Отягощенный легочный анамнез установлен у 30,3% больных (неспецифическая пневмония, хронический бронхит, туберкулез и др.). Однако сильный надсадный кашель, требующий симптоматического лечения, отмечен лишь у 11,7% больных. Кровохарканье наблюдалось в 10% случаев. На боли в грудной клетке

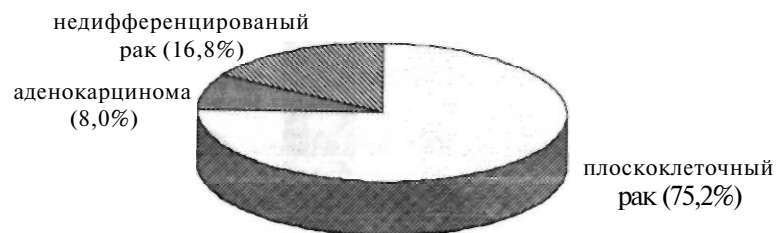


Рис. 3. Характер морфологической структуры у больных III стадией рака легкого

жаловался каждый третий (33,2%). Одышка определялась у 75,2% пациентов, но лишь 7,1% представили это как жалобу, у остальных это удалось выявить при детальном опросе. Жалобы общего порядка (утомляемость, слабость, недомогание и др.) отмечены у 42% пациентов. То есть, жалобы были обычными для больных раком легкого, но степень их выраженности была значительно выше, чем при начальных стадиях заболевания.

Большое значение в выборе метода лечения у больных с III стадией рака легкого имеет вопрос о противопоказаниях к операции. Единой точки зрения в отношении противопоказаний к оперативному вмешательству в настоящее время нет. Дооперационная диагностика запущенности процесса затруднена. Процент пробных торакотомий в последние годы остается высоким и не имеет тенденции к снижению. Теоретически можно согласиться с мнением А.Х. Трахтенберга [50], что только различные проявления опухолевой диссеминации служат безусловным противопоказанием к оперативному вмешательству. Однако часто отказывают в оперативном пособии значительному числу больных при наличии сопутствующей патологии.

Раком легкого страдают в основном люди пожилого возраста с массой сопутствующих заболеваний. Трудно решиться на радикальную расширенную или комбинированную операцию при "вколоченном" центральном раке у больного с инфарктом миокарда в анамнезе и связанной с ним выраженной недостаточностью кровообращения. Поэтому, кроме неспецифи-

ческих противопоказаний до операции, в таких случаях выделялись неспецифические противопоказания с учетом операционной ситуации. Применялась двухэтапная оценка возможности радикальной операции (дооперационная и операционная). В поликлинике или стационаре хирургом, терапевтом и анестезиологом определялись специфические и неспецифические противопоказания к торакотомии. К специфическим противопоказаниям относили: наличие отдаленных метастазов и множественное метастатическое поражение шейных лимфатических узлов (N3); к неспецифическим — дыхательную недостаточность IV—V степени (по Агапову); выраженные изменения в сердечной мышце, выявленные на ЭКГ и сопровождающиеся недостаточностью кровообращения ПБ—III стадии; тяжелые последствия острого нарушения мозгового кровообращения; печеночно-почечную недостаточность; сахарный диабет в стадиях, не поддающихся терапевтической коррекции; кахексию; старческий маразм.

Вопрос о возможности радикальной операции при местнораспространенном раке на втором (операционном) этапе решался совместно с анестезиологом после торакотомии и выяснения объема предстоящей резекции. Противопоказания также разделялись на специфические и неспецифические. К специфическим относили обширное прорастание опухоли и ее метастазов в жизненно важные органы (аорту, верхнюю полую вену, пищевод, сердце); к неспецифическим — недостаточность кровообращения II степени; гипертоническую болезнь II—III стадии; выраженные печеночно-почечную недостаточность и сахарный диабет.

Операции у больных раком легкого выполняются из переднебокового, бокового и заднебокового доступа. Каждый имеет свои преимущества и недостатки. Использовались все три. Предпочтение отдавалось переднебоковому, при котором после торакотомии сразу выяснялась не только операбельность, но и объем вмешательства. Заднебоковой доступ не позволяет в полной мере прояснить это, поскольку пораженные лимфатические узлы корня легкого находятся спереди от сосудов и довольно часто вовлекают в процесс перикард. По этой же причине затруднено выполнение расширенных вмеша-

тельств. Этим доступом мы пользовались в случаях, когда планировалась операция на бифуркации трахеи.

Боковой доступ — самый удобный для хирурга. Он позволяет осуществить тщательную ревизию и манипулировать на любом структурном образовании грудной полости. Особенно он удобен при операциях на левом легком, когда происходит смещение органов средостения вправо и нет необходимости отодвигать сердце зеркалами при обработке элементов корня. Однако существенным недостатком бокового доступа является затекание бронхиального содержимого в противоположное легкое. Однолегочный наркоз не всегда предотвращает это осложнение.

Выбор метода обезболивания при хирургических операциях на легких, особенно при расширенных и комбинированных, чрезвычайно сложен, так как ни один из них не является идеальным. При этом анестезиолог должен ориентироваться на следующие факторы: общее состояние больного, сопутствующая патология и степень ее выраженности, локализация и распространенность опухоли, объем предполагаемого оперативного вмешательства [54].

Оптимальным является комбинированный наркоз (нейролептоанальгезия, закись азота, калипсол). Тотальная релаксация достигается введением стандартных доз недеполяризующих релаксантов. Очень удобно манипулировать на органах грудной полости, когда проводится искусственная легочная вентиляция другого легкого. Для этой цели использовались двухканальные интубационные трубки для раздельной интубации бронхов.

Неприятный момент для хирурга, когда после торакотомии обнаруживаются спайки и сращения, фиксирующие легкое к грудной стенке. При спайках пневмолиз осуществляется чередованием острого и тупого путей (ножницами, тупфером или пальцами). При сращениях рекомендуется экстраплевральный пневмолиз, но только после обработки элементов корня легкого. Этим предупреждается кровотечение из поврежденной легочной ткани.

Наилучшим, на наш взгляд, вариантом обработки сосудов корня легкого при пневмонэктомии является перевязка сосу-

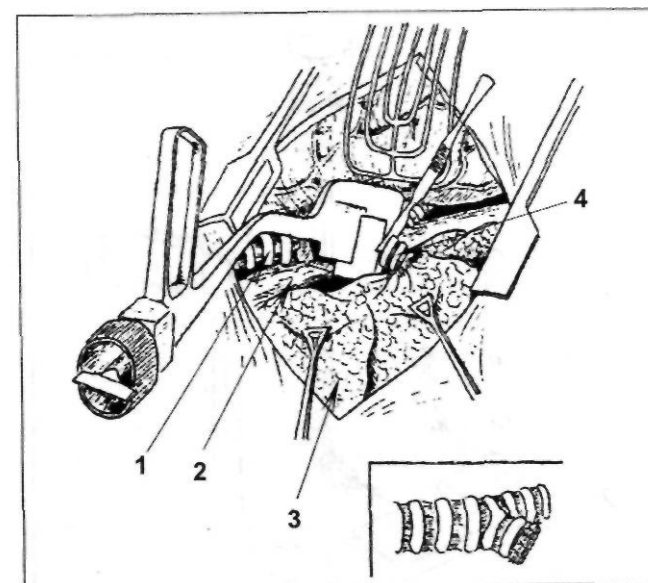


Рис.4. Наложение сшивающего аппарата на правый главный бронх: 1 — трахея; 2 —пищевод; 3 — правое легкое; 4 — правый главный бронх

да с дистальным аппаратным швом. Последний, распластывая сосуд, предупреждает соскальзывание лигатуры. В последние годы ушивание культи бронха производится с помощью разработанного нами сшивающего аппарата*, позволяющего осуществлять практически бескультевую обработку (рис.4).

Особенность аппарата заключается в том, что участок держателя упорного блока с рабочей частью общей протяженностью 7 см, считая от ее внешнего края, отогнут по отношению к остальному прямолинейному участку на 40—80° в плоскости, перпендикулярной линии наложения скобок. Держатели скобоочного блока и толкателя гибкие, выполнены в виде беззаворной роликово-сцепной передачи (рис.5). Это дает возможность

* Патент №2112436 "Хирургический сшивающий аппарат", зарегистрированный в Гос. реестре изобретений и выданный Российским агентством по патентам и товарным знакам 10.06.98 г.

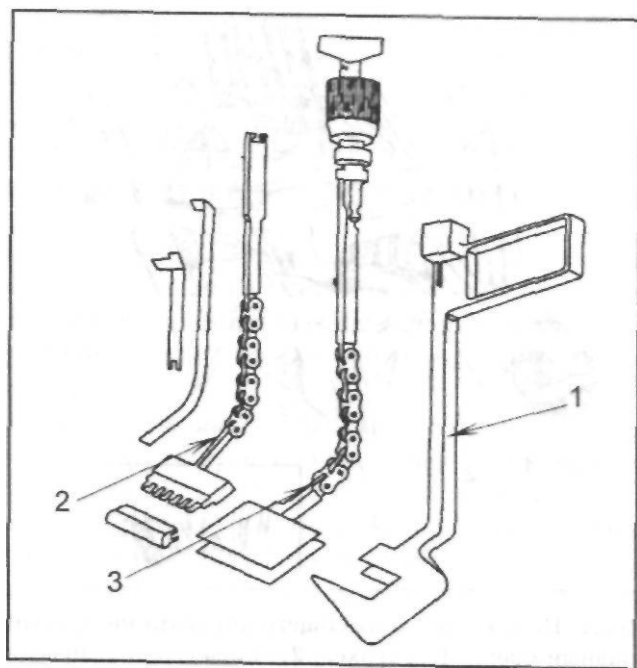


Рис.5. Устройство многоразового хирургического аппарата: 1 — упорный блок; 2 — держатель скобчатого блока; 3 — держатель скобчатого блока и толкатель

их перемещения вдоль криволинейной плоскости. Такое устройство позволяет прошивать главный бронх в переднезаднем направлении, а бронхи любого порядка во внутренне-боковом, что создает дубликатуру мембранозной части и повышает надежность механического шва. Особенно ценно то, что предлагаемая конфигурация обеспечивает беспрепятственное наложение швов в области основания левого главного бронха, технические сложности ушивания которого общеизвестны.

У 25 больных, оперированных в нашей клинике по поводу рака легкого с использованием нового сшивающего аппарата, несостоятельности культи бронха не отмечено.

После удаления препарата необходим тщательный гемостаз, особенно при экстраплевральном пневмолизе. Для этой цели, кроме коагуляции, довольно часто использовались ге-

мостатические губки. Обязательным также является заполнение и промывание плевральной полости раствором фурацилина или риванола — проба на герметичность культи бронха и механическое вымывание раковых клеток. Желательной считалась плевризация бронхиальной культи любым способом (лоскутом костальной и медиастинальной плевры, перевязанной непарной веной). Образование кровяного сгустка в полости, окружающей культи, изоляция последней от остаточной плевральной полости позволяет начинать лучевую терапию не через 3, а через 2 недели после операции.

Послеоперационная рана ушивается послойно с оставлением одного дренажа после пневмонэктомии и нижней лобэктомии, двух — после верхней лобэктомии. Мы являемся противниками бездренажного ведения остаточной полости после пневмонэктомии, мотивируя это тем, что при подозрении на кровотечение открытие дренажной трубки и массивное выделение крови по ней с одновременным падением гемодинамических и лабораторных показателей очень часто служат показанием для реторакотомии. Открыть дренаж проще, чем вводить его или пунктировать остаточную полость, чтобы исключить кровотечение. В то же время постоянное отхождение экссудата в течение 2—3 дней при открытой дренажной трубке не способствует образованию раннего фибротракса. После пневмонэктомии дренаж удалялся на следующий день, после расширенных резекций — в ближайшие 2—3 суток.

Дренирование плевральной полости после резекции имеет 2 цели: эвакуация жидкости, воздуха и раннее расправление остатка легкого. В 1-й день после операции дренирование по Бюлау чередовалось с активной аспирацией (20—30 мм вод. ст.), а далее — в зависимости от характера рентгенологической картины.

Тщательная подготовка больного, безукоризненная оперативная техника и анестезиологическое пособие, обоснованная комплексная интенсивная терапия в раннем периоде — вот основные моменты профилактики послеоперационных осложнений [171].

Из 238 больных у 168 нами выполнены комбинированные

операции. Характеристика органов и структур, подвергшихся резекции при них, представлена в табл.9.

При прорастании опухоли в грудную клетку (костальная плевра, ребра) выполнялось удаление части или всего легкого с плеврой (83), резекцией ребер (15). Различают истинное прорастание опухоли и интимное сращение воспалительного генеза [151]. Мы производили удаление костальной плевро в обоих случаях, поскольку, как показали наблюдения, только после планового морфологического исследования удаленного препарата можно с достаточной определенностью утверждать об истинном вовлечении в раковый процесс окружающих легкое образований. Плотные сращения между плевральными листками не пересекались. Пневмолиз выполнялся экстраплеврально. Это мотивировалось тем обстоятельством, что при гистологическом исследовании в сращениях нередко обнаруживались раковые клетки.

У 15 больных резекция легкого сочеталась с резекцией ре-

Таблица 9

Радикальные оперативные вмешательства при
местнораспространенном раке легкого*

Внегочные образования, подвергавшиеся резекции	Пневмон- эктомия	Лоб- и би- лобэктомия	п. Всего
Трахея	23	—	23
Плевра	59	24	83
Перикард	23	2	25
Внутриперикардальная перевязка сосудов	24	8	32
Ребра	2	13	15
Мышечная стенка пищевода	6	—	6
Предсердие	2	—	2
Диафрагма	2	—	2
Верхняя полая вена	2	—	2
Блуждающий нерв	10	3	13

* Примечание: у 26 больных резецировано несколько образова-

бер. А.С. Павлов с соавт. [28] рекомендуют закрывать обширные дефекты задней стенки грудной клетки лопаткой, перемещением ребер, синтетической или металлической сеткой, а относительно небольшие — местными тканями. Мы тоже придерживаемся мнения, что при резекции 3—4 ребер закрытие дефекта грудной стенки можно осуществить окружающими тканями и структурами. Основными моментами при этом являются тщательный гемостаз пластического материала и активная аспирация, препятствующие образованию остаточных полостей, свернувшегося гемоторакса, а самое главное — инфекции.

Больной К., 62 года, история болезни № 3194, оперирован 14.09.91 по поводу периферического рака верхней доли левого легкого Т3N0M0. При торакотомии выявлено прорастание опухоли в заднюю стенку грудной клетки. Обработан корень легкого — перевязаны и пересечены образования верхней доли. Перевязаны межреберные 3—4 артерии у места отхождения от аорты. Щипцами Листона пересечены с двух сторон III,IV ребра и отсечен участок задней стенки грудной клетки единым блоком с верхней долей легкого. Дефект в грудной клетке закрыт фрагментом широчайшей мышцы спины. Гладкое послеоперационное течение.

При прорастании опухоли в ребра применялся ряд технических приемов. Если в процесс вовлекается задняя или боковая стенки грудной клетки, в первую очередь обрабатывается корень легкого, затем перевязываются межреберные артерии у места отхождения от аорты. Щипцами Листона пересекаются с двух сторон ребра, и ножницами иссекается участок грудной клетки в едином блоке с легким. При прорастании передней стенки сначала резецируется участок грудной стенки, а затем производится обработка корня легкого. Как уже отмечалось, дефект в грудной клетке, даже обширный, можно закрыть окружающими местными тканями. Обычно для этой цели используется кожно-мышечный лоскут.

В срок от 5 до 8 месяцев после операции у 3 больных появились метастазы в подкожной клетчатке грудной клетки. Объем резекции составил от 1 до 5 ребер.

Пересечение блуждающего нерва у 13 оперированных не вызывало осложнений послеоперационного периода. Лишь в

одном случае отмечалось кратковременное нарушение сердечной деятельности в форме мерцательной аритмии.

Центрально расположенный рак, плотные увеличенные лимфоузлы в корне легкого довольно часто вынуждают прибегать к внутриперикардиальной перевязке сосудов (рис.6). Выполняется это не только для упрощения выделения элементов корня легкого, но и для радикализма операции. Дефекты перикарда, остающиеся после этой манипуляции, обычно легко ушиваются узловыми швами. Мы причисляем пневмонэктомию с внутриперикардиальной перевязкой сосудов к комбинированным операциям.

Субтотальная резекция перикарда выполнена у 25 больных. При обширном дефекте перикарда требуется пластическое закрытие его, иначе возникает вероятность "вывиха" сердца и кризисной ситуации в раннем послеоперационном периоде при активизации больного; чаще с левой стороны, когда

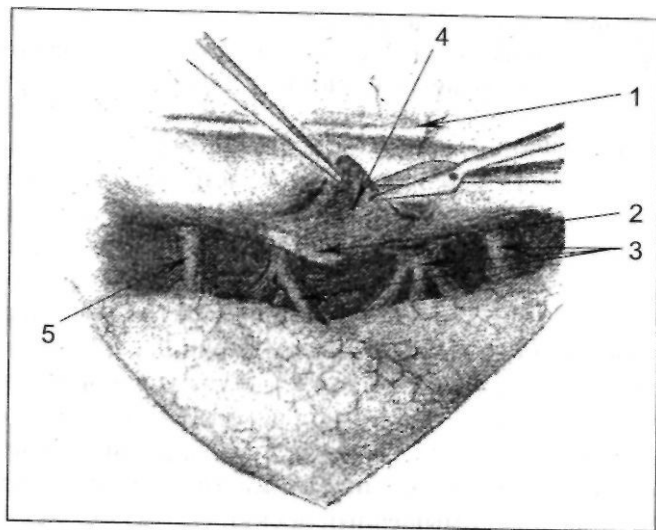


Рис.6. Вскрытие перикарда при внутриперикардиальной перевязке сосудов. Опухоль правого главного бронха прорастает сосуды корня легкого: 1 — диафрагмальный нерв; 2 — опухоль главного бронха; 3 — сосуды корня легкого

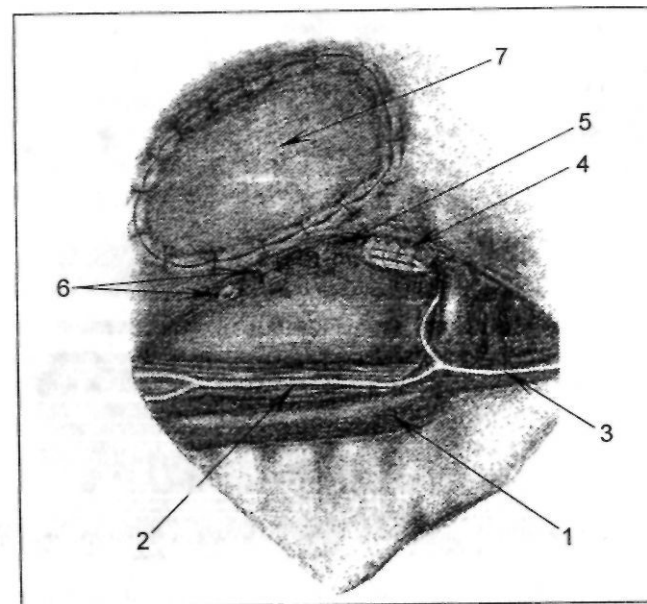


Рис.7. Пластика дефекта перикарда после комбинированной пневмонэктоми: 1 — аорта; 2 — пищевод; 3 — блуждающий нерв; 4 — культя левого главного бронха; 5 — культя легочной артерии; 6 — легочные вены; 7 — лоскут из широкой фасции бедра

вследствие анатомических особенностей возможен перегиб магистральных сосудов (рис.7). Пластика дефекта перикарда любым способом приводит к изменению параметров сердечной сорочки, что в конечном итоге также может привести к смещению сердца и развитию острой сердечно-сосудистой недостаточности (рис.8). В связи с этим разработана тактика при комбинированных операциях, сопровождающихся обширной резекцией перикарда. Слева необходима пластика дефекта, а справа искусственно создавался свернувшийся гемоторакс для образования "капсулы" перикарда.

Закрытие дефекта лоскутом из париетальной плевры произведено у 7 больных, лоскутом широкой фасции бедра — у 2. У одного больного с субтотальной резекцией перикарда и ре-

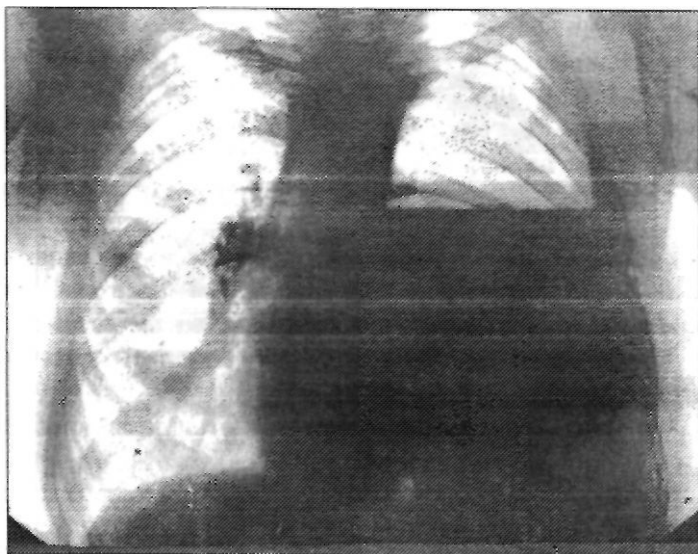


Рис.8. Больной Г., 48 лет, история болезни № 2953. Рентгенологическая картина после комбинированной пневмонэктомии с резекцией перикарда и пластикой дефекта последнего лоскутом из широкой фасции бедра. Смещение средостения в правую сторону, обусловленное изменением параметров сердечной сорочки

резекцией предсердия для верхушки сердца был сформирован мешок из париетальной плевры и диафрагмы, края которого подшиты к позвоночнику и нижнему краю торакальной раны. Нужно отметить, что у всех пациентов (10) с пластикой перикарда в послеоперационном периоде наблюдалась острая сердечно-сосудистая недостаточность разной степени выраженности.

Образование свернувшегося гемоторакса достигалось такой манипуляцией, как удаление костального плеврального листка. Кроме того, помимо антисептиков в остаточную плевральную полость вводились е-аминокапроновая кислота, фибриноген. Ни в одном случае свернувшегося гемоторакса (10) не было отмечено перикардита и послеоперационной эмпиемы. Летальных исходов в послеоперационном периоде не было.

Пневмонэктомия с резекцией левого предсердия выполнена у 2 больных при раковом процессе, распространившемся по легочным венам на стенку предсердия. Объем резецируемой стенки предсердия достигал 3 см в длину и 2 см в ширину. Резекцию предсердия производили при помощи аппаратов УО и УКЛ. Механический шов дополнительно укреплять не приходилось.

Больной Б., 58 лет, история болезни № 1553, поступил в хирургическое отделение 12.05.79 с диагнозом центральный рак левого легкого. При вскрытии плевральной полости обнаружено прорастание рака в левое предсердие. Выполнена расширенная пневмонэктомия с резекцией предсердия и субтотальной резекцией перикарда. Вследствие большого дефекта в перикарде сердце свободно выпадало из сердечной сорочки в плевральную полость при изменении положения операционного стола (перемещение влево), возникал перегиб крупных сосудов через позвоночник. Из лоскутов диафрагмы и париетальной плевры был сформирован "мешок" для верхушки сердца, края которого подшиты к позвоночнику и нижнему краю торакальной раны. Сформирован свернувшийся гемоторакс. В послеоперационном периоде отмечалось нарушение сердечной деятельности, которое длилось три недели. Выписан в удовлетворительном состоянии.

Клиновидные (18) и краевые (5) дефекты трахеи при резекции бифуркации ушивались узловыми швами "вручную". Необходимо отметить, что не всегда до операции удается предвидеть вероятность вмешательства на бифуркации. Поэтому во всех случаях центрального рака была предусмотрена возможность перемещения больного на операционном столе для более удобного бокового доступа. Весьма важным считалось укрепление шва анастомоза лоскутом костальной плевры, перевязанной непарной веной. Недостаточности швов анастомоза не отмечено.

Резекция стенки грудного отдела пищевода выполнена у 5 больных во время пневмонэктомии без повреждения слизистой оболочки.

Вовлечение в процесс диафрагмы (2) в ряде случаев осложняло выполнение операции в техническом отношении. Пересечение нескольких ребер позволяет расширить операци-

онную рану и произвести обширную резекцию диафрагмы. В одном случае для ликвидации сообщения брюшной и плевральной полостей использовался участок широкой фасции бедра.

Иногда оперативное вмешательство целесообразно у больных с ПИБ стадией заболевания, с метастазами в лимфатические узлы шеи.

Больной М., 53 лет, история болезни № 864, поступил с жалобой на наличие опухолевидного образования на шее справа. При осмотре в подчелюстной области справа плотное, подвижное образование 4х6 см, с кожей не спаянное. Пункция образования и гистологическое исследование пунктата оказались неинформативными.

01.03.90 удаление опухоли, которая оказалась метастазом плоскоклеточного рака в подчелюстной лимфатический узел. Детальное обследование больного с целью поиска первичного очага выявило опухоль правого верхнедолевого бронха 2х2 см.

17.04.90 произведена расширенная верхняя плевралоэктомия.

Гистологическое заключение: плоскоклеточный рак без ороговетения с очагами распада, с абсцедирующей перифокальной пневмонией; в регионарных лимфоузлах метастазов опухоли не обнаружено.

Послеоперационный период протекал без осложнений. Окончательный диагноз — центральный рак правого легкого T1N3M0G1. Проведено 4 курса полихимиотерапии (схемы COPP, CA). Длительность ремиссии составила 2,5 года.

Операции, выполняемые по поводу запущенных форм рака легкого, отличаются травматичностью и большой частотой осложнений. Обработка корня легкого всегда чревата повреждением крупного сосуда и опасным для жизни больного кровотечением. Кровотечение может возникнуть при механическом повреждении и при прорезывании стенки сосуда во время лигирования. Профилактически при лобэктомиях выделялся общий ствол легочной артерии на держалку. В этом случае на поврежденную ветвь нетрудно наложить сосудистый шов.

Особенно опасно прорезывание стенки ствола легочной артерии при его лигировании. Это встречается у больных с сопутствующим выраженным атеросклерозом и после лучевой терапии.

Больной Б., 51 года, история болезни № 913, был оперирован по поводу центрального рака левого легкого ША стадии. При обработке корня во время перевязки легочной артерии лигатурой была повреждена ее стенка. Массивное кровотечение удалось остановить наложением зажимов. Проксимально наложен аппаратный шов. Гладкое послеоперационное течение.

Очень трудно остановить кровотечение из поврежденной левой легочной артерии. Купля последней как бы ускользает в средостение. Единственная возможность временно прекратить массивное излияние крови — закрыть просвет сосуда пальцем левой руки. Далее следует осушить плевральную полость. В это время большое значение имеют действия анестезиолога. Мощная инфузионная терапия, реинфузия крови крайне необходимы. Зажимами Федорова следует попытаться захватить сосуд с двух сторон. Затем прошивание аппаратом УО-40 проксимальнее наложенных зажимов, и кровотечение, как правило, останавливается. Мы потеряли на столе 2 больных из-за повреждения стенки легочной артерии лигатурой, 4 удалось спасти. У 2 больных, которым выполнялась внутривнутриперикардальная перевязка сосудов, наблюдалось соскальзывание лигатуры, поэтому перикардальный листок, покрывающий стенку сосуда, должен полностью иссекаться.

Еще опаснее повреждение грудного отдела аорты, возникающее во время мобилизации при прорастании ее опухолью. У 1 больного удалось зашить дефект сосуда. К сожалению, за это время наступила декортикация коры головного мозга. Больной скончался на 10-й день после операции.

Два случая повреждения верхней полой вены окончились наложением сосудистых швов и остановкой кровотечения.

Повреждение одной из легочных вен заставляет хирурга вскрыть полость перикарда и произвести внутривнутриперикардальную перевязку сосуда.

Не составляет особого труда остановить кровотечение из непарной вены, внутренней грудной артерии, межреберных сосудов. Важно заметить его перед зашиванием послеоперационной раны.

При экстраплевральном иневмоллизе возникает капиллярное кровотечение. Обычно опасности оно не представляет, но иногда приходится использовать гемостатические губки.

После удаления препарата обязателен контроль на герметизм — заполнение остаточной плевральной полости раствором фурацилина и создание повышенного давления в трахеобронхиальном дереве. Эта манипуляция, как подчеркивалось выше, является одновременно механическим удалением раковых клеток.

Внутриплевральное введение антибиотиков и антисептиков после пневмонэктомии по поводу рака мы считаем необязательной процедурой. Выполняется это только при массивном загрязнении плевральной полости. Нами в одном случае отмечена послеоперационная эмпиема без несостоятельности культи бронха.

Самым частым осложнением в раннем послеоперационном периоде была острая сердечно-сосудистая недостаточность, особенно у больных, страдающих хронической ишемической болезнью сердца. Наиболее грозным осложнением является инфаркт миокарда, который развивается обычно в ближайшие дни после операции. Динамика электрокардиографических данных, течение послеоперационного периода позволяют подтвердить или отвергнуть это осложнение, поскольку существуют экстракардиальные причины, дающие подобную клиническую картину (смещение органов средостения, отек единственного легкого после пневмонэктомии). Тактика лечения инфаркта миокарда определяется индивидуально и зависит от его распространенности.

Довольно часто наблюдается острая дыхательная недостаточность, причинами которой являются: бронхоспазм; аспирация мокроты и возникновение в последующем аспирационной пневмонии, ателектаза; альвеолярно-респираторная несостоятельность оставшейся части легкого; угнетение дыхательного центра наркотиками или вследствие остаточного действия релаксантов. В данной ситуации необходима этиотропная терапия.

К самым опасным осложнениям после любого оперативного вмешательства относят тромбэмболию легочной артерии

и сосудов головного мозга. Она возникает чаще в первые 5—7 дней после операции. Профилактика ее достаточно хорошо разработана [32,50], однако до настоящего времени это одна из основных причин летальных исходов у больных, перенесших расширенные и комбинированные операции по поводу рака легкого. Комплексная терапия (внутривенное введение больших доз гепарина, фибринолизина, борьба с сердечно-легочной недостаточностью) эффективна лишь при поражении мелких ветвей. При закупорке ствола легочной артерии реанимационные мероприятия безуспешны, и это осложнение является фатальным.

Из 238 больных, оперированных по поводу рака легкого III стадии, послеоперационные осложнения отмечены у 72 (30,3%). Характер их представлен в табл.10.

Как видно из таблицы, наиболее часто наблюдались: острая сердечно-легочная недостаточность, кровотечение, ателектаз, пневмония, отек легкого, инфаркт миокарда. Обращает на себя внимание значительное число сердечно-легочных осложнений. Это связывается нами не с недооценкой возможных последствий комбинированных операций, а с расширением показаний к их выполнению.

Послеоперационная летальность составила 4,2%, умерло 10 больных из 238 оперированных. У 5 пациентов причиной смерти была острая легочная недостаточность, вызванная двусторонней пневмонией в 1 случае и пневмонией единственного легкого в 4. Острая сердечно-сосудистая недостаточность, обусловленная у 2 больных массивным кровотечением из поврежденной лигатурой легочной артерии, привела к летальному исходу в 4 случаях. Один больной погиб от тромбэмболии основного ствола легочной артерии. Изучение причин летальных исходов показало, что у большинства пациентов выполнялись комбинированные операции с резекцией 2 и более внелегочных образований.

После оперативного вмешательства уточнялась стадия заболевания, гистологическая структура опухоли и степень ее дифференцировки, разрабатывался план дальнейшего лечения. Через 2—3 недели после операции производилось облучение с 2 противолежащих полей методом дробных фракций в СОД

Таблица 10

Послеоперационные осложнения расширенных
и комбинированных операций*

Характер осложнения	Расши- ренная пневмон- эктомия	Расши- ренная лоб- и билоб- эктомия	Комбини- рованная пневмон- эктомия	Комбини- рованная лоб- и билоб- эктомия	Всего абс. (%)
Острая сердечно- сосудистая недо- статочность	4	—	15	2	21(8,8)
Тромбэмболия легочной артерии	—	—	1	—	1(0,4)
Инфаркт миокарда	1	—	2	—	3(1,3)
Пневмония	1	1	3	—	5(2,1)
Ателектаз	—	1	—	5	6(2,9)
Бронхиальный свищ	—	—	2	—	2(0,8)
Эмпиема остаточ- ной полости	1	—	2	—	3(1,3)
Кровотечение	1	—	9	4	14(5,9)
Острая легочная недостаточность	3	—	5	—	8(3,4)
Отек легкого	1	—	4	—	5(2,1)
Острое наруше- ние мозгового кровообращения	—	—	1	—	1(0,4)
Острый тромбофлебит	—	—	1	—	1(0,4)
Нагноение после- операционной раны	—	—	1	—	1(0,4)
Свернувшийся гемоторакс	—	1	—	3	4(1,7)
Стойкая остаточ- ная полость	—	—	—	2	2(0,8)
Лигатурный свищ	—	—	2	—	2(0,8)
Всего	12	3	48	46	79

* Примечание: У ряда больных в послеоперационном периоде отмечалось 2 и более осложнений

40 Гр. Для этой цели использовались аппараты для статичес-
кой гамматерапии ("Агат", "Луч", "Рокус").

В течение 2 лет или до окончания ремиссии каждые 3 ме-
сяца назначались 2-3-недельные курсы полихимиотерапии.
Предпочтение отдавалось схемам СА, СА, СОРР.

Из 238 больных -126 (53%) получили комплексное, 67
(28%) комбинированное, остальные - хирургическое лечение.

Отдаленные результаты прослежены у 148 из 228 больных,
перенесших операцию. Более 1 года прожил 131 больной
(88,5%), более 3 лет - 44(29,7%) и более 5 лет - 20 (13,5%).
Определена зависимость продолжительности жизни больных
от вида лечения, гистологической структуры опухоли, наличия
метастазов в регионарные лимфатические узлы (рис.9—11).

Как следует из приведенных данных, наименее успешно хи-
рургическое лечение больных недифференцированным раком,
с наличием метастазов в лимфоузлы корня и средостения. При
мелкоклеточном раке III стадии никто не жил более 3 лет. Так-
же неблагоприятен прогноз при метастатическом поражении ре-
гионарных лимфоузлов: более 5 лет прожило 5 (6,7%) из 75 па-
циентов. Неудовлетворительными нужно считать результаты

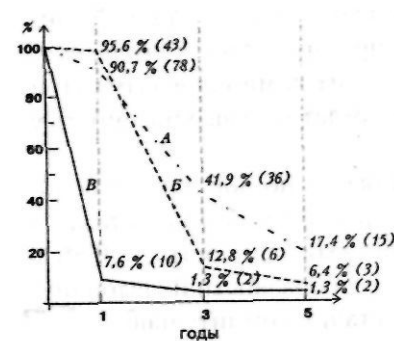


Рис. 9. Продолжительность
жизни больных в зави-
симости от вида лече-
ния: А — комплексное, Б — ком-
бинированное, В —хирур-
гическое

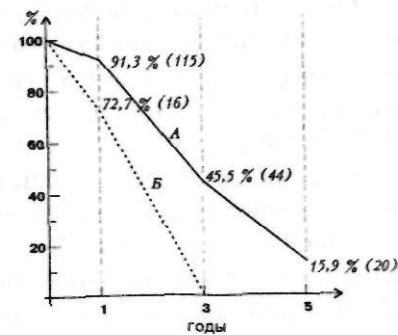


Рис. 10. Продолжительность
жизни больных в зависи-
мости от гистологической структуры
опухоли: А — высоко- и уме-
реннодифференцированные
формы рака; Б — недифферен-
цированный рак

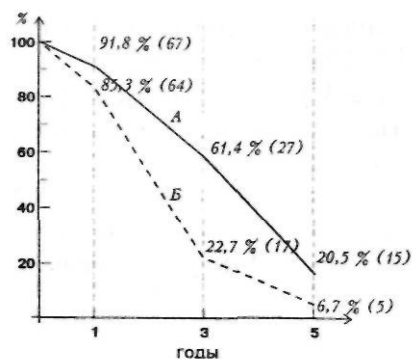


Рис.11. Продолжительность жизни больных в зависимости от наличия или отсутствия метастазов в лимфатические узлы корня и средостения: А — без метастазов, Б — с метастазами

"чисто" хирургического лечения. Пятилетняя выживаемость составила 1,3% (2 из 15 больных). Объясняется это тем, что многие пациенты, перенесшие радикальные операции, имели противопоказания к химио-лучевой терапии (сердечно-легочная, печеночно-почечная недостаточность и т.д.). Для сравнения представим результаты химио-лучевого, лучевого и противоопухолевого лекарственного лечения больных далеко зашедшим раком легкого, приведенные А.С. Павловым с соавт. [28]. Более 3 лет прожили соответственно 9%, 9,3% и 2% пациентов.

Сравнительный анализ лечения больных III стадией рака легкого убедительно показывает преимущество комплексного метода (хирургического в сочетании с химио-лучевым). При летальности 4,2%, он обеспечивает 5-летнюю выживаемость у 13,5% больных.

Комбинированные операции особенно показаны у больных с местно распространенным процессом, без метастазов в регионарные лимфоузлы (5-летняя выживаемость — 20,5%). На наш взгляд, предложение о целесообразности их выполнения при мелкоклеточном раке III стадии сомнительно.

Реконструктивно-пластические операции

Первую циркулярную резекцию бронха произвел английский хирург С. Thomas в 1946 г. Пластика бронхов стала распространенным оперативным вмешательством с тех пор, как

ее рациональное применение было признано в хирургии бронхиального рака [Paulson и Shaw, 1955; Yohnston и Yones, 1959]. Путем таких вмешательств иногда удается избежать пневмонэктомии вследствие резекции пораженного главного бронха, и наложения анастомоза в целях восстановления воздухоносной трубки между пересеченными концами бронха.

Технические аспекты резекции и пластики бронхов подробно изложены в монографии Б.В.Петровского, М.И.Перельмана, Н.С.Королевой "Трахеобронхиальная хирургия", изданной в 1978 г. и посвященной, правда, лечению доброкачественных образований.

Теперь об эффективности такого рода вмешательств при раке III стадии.

Изучая отдаленные результаты лечения больных раком легких III стадии после лоб- и пневмонэктомий с резекцией и пластикой бронхов и трахеи, такие известные хирурги как В.В. Родионов и Y. Watanabe еще в 80-х годах пришли к выводу, что пятилетняя выживаемость наблюдается значительно чаще, чем при обычных резекциях.

Сразу же хотелось бы остановиться на некоторых достаточно важных аспектах выполнения таких вмешательств при злокачественных новообразованиях:!) при всех этих операциях для сохранения хорошего кровоснабжения анастомозируемых бронхов стараются не пересекать крупные бронхиальные артерии; 2) линия пересечения бронха должна проходить не ближе 1 см от основания опухоли; 3) радикальность иссечения опухоли проверяется срочным цитологическим исследованием соскоба с краев разреза остающихся частей бронха и одновременным срочным гистологическим исследованием краев удаленной части; 4) при раке легкого и, в особенности 3 стадии, необходимым компонентом оперативного вмешательства должна быть регионарная лимфаденэктомия.

Нами с 1988 г. выполнено 32 реконструктивно-пластические операции у больных с III стадией рака легкого. Проводились они при низких функциональных показателях и высокодифференцированных формах опухоли. Выполнены 23 пневмонэктомий и 9 лоб- и билобэктомий с различными вариантами реконструкции (табл. 11) и 3 летальными исходами.

**Реконструктивно-пластические операции при раке легкого
III стадии**

Характер оперативного вмешательства	Количество операций	Летальный исход
Расширенная верхняя лобэктомия с резекцией главного и нижнедолевого бронхов	4	
Расширенная и комбинированная верхняя лобэктомия с резекцией главного и промежуточного бронхов	3	
Расширенная нижняя билобэктомия с резекцией главного и верхнедолевого бронхов	1	
Нижняя превролобэктомия с резекцией промежуточного бронха, резекция диафрагмы	1	
Пневмонэктомия с резекцией бифуркации трахеи	3	
Расширенная пневмонэктомия с резекцией бифуркации трахеи, в т.ч. с внутривнутриперикардальной перевязкой сосудов	16(2)	2
Плевропневмонэктомия с резекцией бифуркации трахеи, в т.ч. с внутривнутриперикардальной перевязкой сосудов	4(1)	1
Всего	32	3

Больной Г., 64 лет, история болезни № 2748, поступил 23.11.90 с жалобами на боли в правой половине грудной клетки, кашель, кровохарканье, одышку при небольшой физической нагрузке. При рентгеновском обследовании (рис.12) нижняя и средняя доли в состоянии ателектаза.

На томограммах определяется культя промежуточного бронха, увеличение лимфатических узлов корня и средостения. При трахеобронхоскопии — плоскоклеточный рак промежуточного бронха с переходом на главный. С диагнозом рак правого легкого T3N2M0

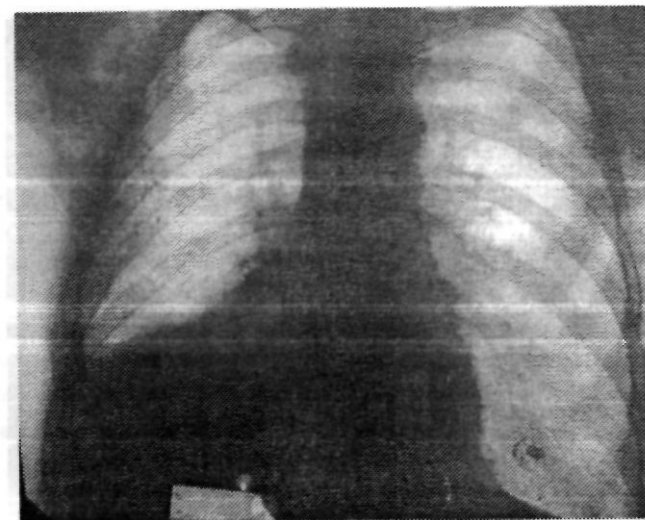


Рис.12. Больной Г., 64 г., история болезни № 2748. Центральный рак промежуточного бронха с ателектазом средней и нижней долей

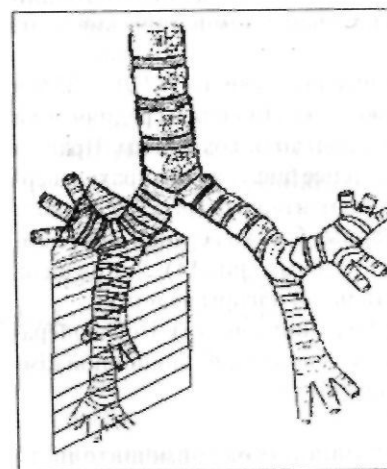


Рис. 13. Тот же больной. Схема оперативного вмешательства

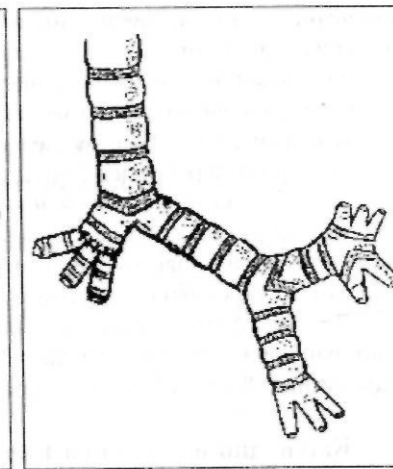


Рис. 14. Тот же больной. Схема реконструкции бронхов

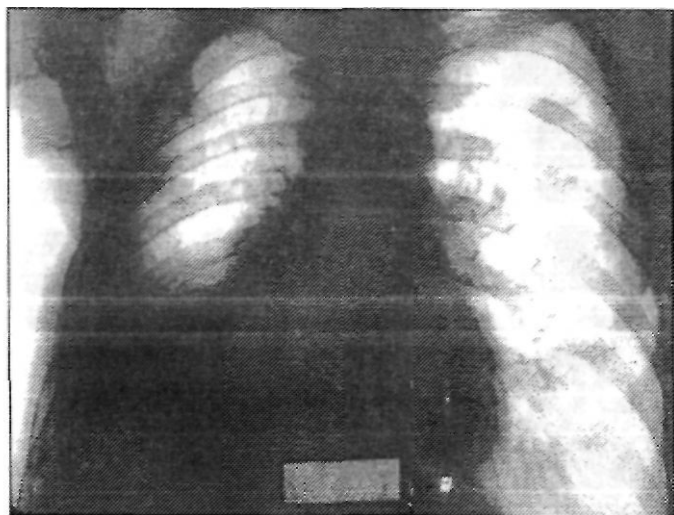


Рис.15. Тот же больной. Рентгенологическая картина перед выпиской. Верхняя доля справа полностью расправилась

больной был оперирован. Обнаружена опухоль промежуточного бронха, врастающая в перикард. Средняя и нижняя доли в состоянии полного ателектаза. Увеличены и уплотнены лимфатические узлы корня и средостения.

Учитывая низкие функциональные показатели (ЖЕЛ — 35% к должной), решено сохранить верхнюю долю. Нижняя и средняя доли мобилизованы. Сосуды, идущие к верхней доле, сохранены. Правый главный бронх пересечен в 1 см дистальнее бифуркации трахеи, верхнедолевой — на уровне отхождения сегментарных (рис.13). Выполнена нижняя билобэктомия. Сегментарные бронхи верхней доли сшиты между собой и анастомозированы с главным (рис.14). Линия швов анастомоза укреплена лоскутом костальной плевры на ножке.

Верхняя доля расправилась на операции (рис.15). Послеоперационный период протекал гладко. Проведен курс дистанционной гамматерапии и 3 курса ПХТ. Больной прожил 3,5 года.

Как видно из таблицы 11, основной объем вмешательств составляли пневмонэктомии с резекцией бифуркации трахеи (клиновидной или окончатой), при чем 2 с внутриперикардиальной перевязкой сосудов и 1 с резекцией предсердия.

При создании анастомоза в качестве шовного материала обычно использовался викрил, если не было атравматических нитей, пользовались обычными капроновыми. Шов анастомоза, как правило, укреплялся плевральными листками, перевязанной непарной веной. Послеоперационный период мало отличался от такового при обычных резекциях легкого. Дренажирование по Бюлау чередовалось с активной аспирацией. Непостоятельности анастомоза отмечено не было. Умер 1 больной от сердечно-сосудистой недостаточности и 2 от пневмонии единственного легкого. После операционного вмешательства уточнялась стадия процесса и вырабатывался план дальнейшего лечения. У большинства пациентов проведена химиолучевая терапия.

Отдаленные результаты прослежены от 1 до 6 лет. Умерло в первый год 2 больных, в течение 3 лет — 22, более 5 лет прожили 2 больных из 29. Причем лучшие результаты получены у пациентов, перенесших пневмонэктомию с резекцией бифуркации трахеи по поводу центрального рака.

Таким образом, выполнение реконструктивно-пластических операций при III стадии рака легкого оправдано у больных со сниженной функцией легких. Такие вмешательства в сочетании с химио-лучевым лечением позволяют продлить жизнь значительному контингенту пациентов.

Хирургическое лечение рака легкого при наличии канкрозного плеврита

Общеизвестно, что лечение больных раком легкого с наличием выпота в плевральной полости вызывает большие затруднения. Жидкость в плевральной полости появляется либо в результате обсеменения плевры метастазами рака, либо блокады метастазами лимфатических узлов корня легкого и средостения. Однако чаще это проявление вторичного воспалительного процесса в легочной ткани, обусловленного параканкрозной пневмонией или ателектазом. Таким образом, экссудативный плеврит при раке легкого может быть не только специфическим, но и, что встречается гораздо чаще, реактивно-

воспалительным. В последнем случае могут быть выполнены радикальные операции, результаты которых вполне удовлетворительны [28].

Мы оперировали 26 больных раком легкого с наличием экссудативного плеврита. Последний в 18 случаях имел серозный, в 8 — геморрагический характер. У 15 пациентов до оперативного вмешательства наличие жидкости в плевральной полости не было диагностировано вследствие небольшого ее количества — до 500 мл. У остальных 11 пациентов проводилось удаление экссудата с неоднократным цитологическим исследованием для выявления опухолевых клеток, причем у всех результаты оказались отрицательными. После торакотомии при обнаружении экссудата выполнялось повторное цитологическое исследование. У 18 больных с серозным экссудативным плевритом выполнены радикальные операции. У 8 из них обнаружены метастатические бляшки на париетальной плевре, у 3 операция закончена торакотомией из-за массивного обсеменения париетальной плевры метастазами. У 5 больных, имеющих небольшое количество бляшек (от 5 до 15) по париетальной плевре, выполнена илевропневмонэктомия, при которой наряду с легким, удалялась париетальная плевра.


По гистологическому строению у всех больных с цитологически подтвержденным специфическим плевритом был плоскоклеточный рак III Б стадия (2 пациентов — с T4N1,2 — с T4N2, 1 — с T4N0).

Больной Б., 67 лет, история болезни № 138, поступил с диагнозом рак правого легкого с наличием геморрагического плеврита (рис. 16). При цитологическом исследовании плевральной жидкости опухолевых клеток не обнаружено. 12.04.92 произведена операция.

После вскрытия плевральной полости и удаления геморрагического экссудата на костальной плевре обнаружены метастатические бляшки (5) размером от 0,2 до 1 см. В корне легкого определяется удалимая опухоль 7х6 см. Увеличены и уплотнены лимфатические узлы корня и средостения. Выполнена расширенная плевропневмонэктомия с клиновидной резекцией бифуркации трахеи и практически полным удалением костальной плевры. Гладкое послеоперационное течение.

Гистологическое исследование: рак плоскоклеточного строения

Рис. 16. Томограмма больного Б., 67 лет, история болезни № 138. Рак промежуточного бронха T4N1M0, субтотальный специфический плеврит



с инфильтрационным ростом, метастазы в лимфатические узлы, париетальную плевру с паранеопластической пневмонией на фоне хронической неспецифической. В дальнейшем проведено 4 курса ПХТ. Обследован через 2 года. Признаков рецидива и метастазирования не выявлено.

Отделение костальной плевры в основном происходило свободно. Лишь у 1 больного отдельные метастатические бляшки удалялись вместе с участками межреберных мышц. Медиастинальный листок удобнее иссекать после пневмонэктомии. Очевидные трудности представляет удаление диафрагмальной париетальной плевры.

После оперативного вмешательства, начиная со 2-го дня, в остаточную плевральную полость ежедневно до выписки из стационара вводился циклофосфан по 200 мг. В послеоперационном периоде всем больным проведено химио-лучевое лечение.

Из оперированных больных отдаленные результаты прослежены у 4. Один больной живет более 3 лет, двое — 2 года и один больной скончался через 1 год и 2 мес.

Таким образом, специфический плеврит не является абсолютным противопоказанием к хирургическому лечению. У ряда больных возможно и оправдано оперативное вмешатель-

ство — плевропневмонэктомия, так как проведение в дальнейшем химио-лучевого лечения позволяет получить удовлетворительные отдаленные результаты.

Хирургическое лечение рака легкого, осложненного гнойным плевритом

Одним из редких осложнений рака легкого является гнойный плеврит. Он возникает либо в результате прорыва в плевру полостной формы рака, либо после абсцедирования обтуриационного пневмонита при центральных формах опухоли. Развитие гнойного плеврита в значительной степени усугубляет состояние больных. Симптомы интоксикации доминируют в клинической картине и маскируют рак. Как результат — несвоевременная диагностика основного заболевания и позднее начало этиопатогенетического лечения.

Под нашим наблюдением находились 14 больных раком легкого, осложненным эмпиемой плевры. Все больные мужчины в возрасте от 36 до 67 лет. У 9 пациентов основной диагноз был поставлен до операции, у 5 — во время. У 12 больных диагностирован центральный рак, у 2 — периферическая полостная форма. У 13 основной процесс осложнился ограниченным плевритом, у 1 — тотальным. Частое возникновение ограниченного плеврита объясняется ранним образованием сращений и спаек между плевральными листками.

В диагностике на первый план выдвигается трахеобронхоскопия, поскольку, как показывают наши наблюдения, это осложнение чаще отмечается при центральном раке с ателектазом доли. Рентгенологические методики, обнаруживающие полость распада легочной ткани с уровнем жидкости, вводят в заблуждение клиницистов при постановке диагноза.

Большинство пациентов было переведено из терапевтического стационара, где проводилось лечение пневмонии. И только при подозрении на абсцедирование процесса и возникновение эмпиемы больных переводили в хирургический стационар. Характерными были наличие гнойной интоксикации, отсутствие раковых клеток при цитологическом исследовании

гноя. Из 14 больных у 4 были противопоказания к радикальному оперативному вмешательству: у 2 — диссеминация процесса и у 2 — сердечно-легочная недостаточность III стадии. Симптоматическая терапия и дренирование оказались неэффективными. Летальный исход наступил в стационаре в течение 1 месяца.

Выполнено 10 радикальных операций. В порядке предоперационной подготовки для устранения клинических проявлений эмпиемы (высокая температура, лейкоцитоз со сдвигом лейкоцитарной формулы, характерные общие симптомы) у 5 больных выполняли ежедневные пункции, однако без особого эффекта. Лишь в 2 случаях удалось добиться улучшения состояния. Из-за быстро нарастающего прогрессирования воспалительного процесса в легком, выраженной интоксикации 4 пациентов пришлось оперировать в срочном порядке.

Выполнены плевропневмонэктомия (8) и плевроробэктомия (2) без летальных исходов. Характер оперативного вмешательства представлен в табл. 12.

По стадиям оперированные больные разделились следующим образом: T2N2 — 3, T3N0 — 3, T3N1 — 3, T3N2 — 1 больной.

Интересно то обстоятельство, что у большинства пациентов обнаружен высокодифференцированный плоскоклеточ-

Таблица 12

Операции у больных раком легкого,
осложненным гнойным плевритом

Характер оперативного вмешательства	Число операций
Плевропневмонэктомия	2
Расширенная плевропневмонэктомия	3
Плевропневмонэктомия с резекцией бифуркации трахеи	1
Плевропневмонэктомия с резекцией перикарда и левого предсердия	2
Плевроробэктомия	2

ный рак. Лишь у 1 была низкодифференцированная бронхоальвеолярная аденокарцинома.

Из больных, перенесших плевропневмонэктомию, у 2 операции выполнялись с внутривнутриперикардальной перевязкой сосудов, в том числе у 1 с резекцией предсердия. Это значительно облегчает выделение элементов корня легкого из массивных сращений. У всех больных во время операции была вскрыта полость эмпиемы, из-за чего произошло массивное загрязнение плевральной полости гноем. Однако на течении послеоперационного периода это не отразилось. Не было отмечено ни послеоперационной эмпиемы, ни перикардита. Одновременное удаление гнойного и ракового очага резко обрывало интоксикацию. Уже на 2—3 день температура снижалась до нормы, к 8—9 дню понижался лейкоцитоз. Длительность послеоперационного периода составляла 2—3 недели, то есть не превышала таковую при обычных резекциях легкого.

Больной М., 47 лет, история болезни № 4425, поступил в хирургическое отделение с диагнозом: левосторонняя абсцедирующая пневмония, осложненная гнойным плевритом. Противовоспалительная терапия и плевральные пункции эффекта не дали, нарастала интоксикация. При томографическом обследовании был выявлен центральный рак левого легкого.

Операция 21.11.89. При операции в корне левого легкого обнаружена раковая опухоль, которая захватывала легочные вены, распространялась на перикард и левое предсердие. Легкое плотное, безвоздушное, интимно сращено с париетальной плеврой. Выполнена расширенная плевропневмонэктомия с резекцией перикарда и левого предсердия. Во время выделения париетальной плевро была вскрыта полость эмпиемы размером 10х8х6 см. Удалено около 200 мл гноя. Несмотря на массивное инфицирование полости перикарда, послеоперационный период протекал гладко.

Гистологическое исследование: бронхогенный плоскоклеточный рак с инфильтративным ростом, наличием ракового лимфангоита в легком и плевре, тотальной абсцедирующей пневмонией. Послеоперационный диагноз — центральный рак левого легкого T3N0M0, осложненный тотальной абсцедирующей пневмонией и ограниченным гнойным плевритом.

Осмотрен через 5 лет. Признаков рецидива заболевания нет.

При операциях, выполняемых по поводу рака легкого, осложненного гнойным плевритом, большое значение придавалось двум моментам: полному удалению париетальной плевро и способности остающейся легочной ткани к расправлению (при резекциях). При функциональной ее неполноценности целесообразно расширять объем вмешательства до инвенторэктомии.

Особенностью операций при наличии эмпиемы является то, что выполняются они при общем тяжелом состоянии пациентов, обусловленном в первую очередь нагноительным процессом. Однако одновременное удаление двух очагов интоксикации (ракового и, особенно, гнойного) способствует значительному улучшению самочувствия уже в раннем послеоперационном периоде.

Лучевая терапия, проводимая при раковых ателектазах, способствовала у 3 больных абсцедированию и, как следствие этого, появлению ограниченного гнойного плеврита.

Больной В., 61 года, поступил в онкодиспансер 03.08.89 в удовлетворительном состоянии с жалобами на боли в правой половине грудной клетки, сухой кашель. При обследовании был выявлен центральный рак правого легкого T2N1M0, осложненный ателектазом верхней доли (рис.17,18). От предложенной операции отказался.

15.08.89 был начат курс дистанционной гамматерапии на фоне общеукрепляющего лечения. 28.08.89 наступило резкое ухудшение. Поднялась температура до 39°C, появился кашель с гнойной мокротой. При рентгенологическом исследовании в проекции II сегмента верхней доли крупная тень с наличием полости и уровня жидкости (рис. 19), курс лучевой терапии был прерван. Несмотря на интенсивное противовоспалительное, дезинтоксикационное, десенсибилизирующее лечение, состояние больного не улучшалось.

14.09.89 — операция. При экстраплевральном пневмоллизе была вскрыта полость эмпиемы 6х4 см, удалено около 50,0 гноя без запаха. В верхнедолевом бронхе — опухоль 3х4 см. Выполнена плевропневмонэктомия с внутривнутриперикардальной перевязкой сосудов. Гладкое послеоперационное течение.

Гистологическое заключение: низкодифференцированная бронхоальвеолярная аденокарцинома. В регионарных лимфатических узлах — метастазы. Послеоперационный диагноз — центральный рак правого легкого T2N2M0, осложненный ателектазом верхней доли и

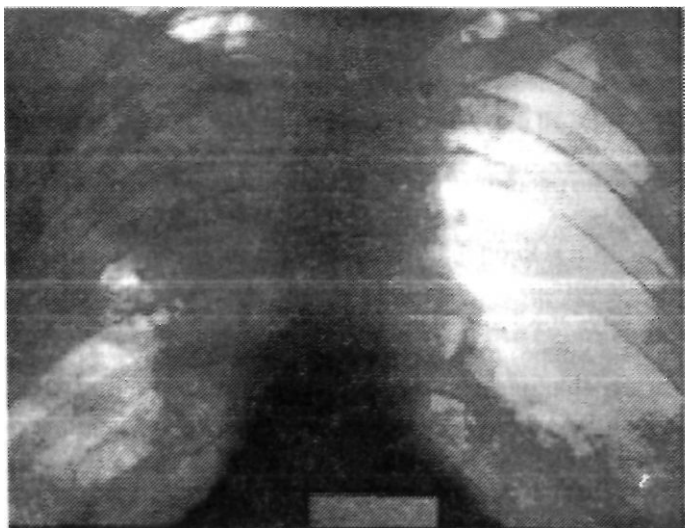


Рис.17. Больной В., 61 г., история болезни № 2105.
Рак правого легкого, осложненный ателектазом верхней доли

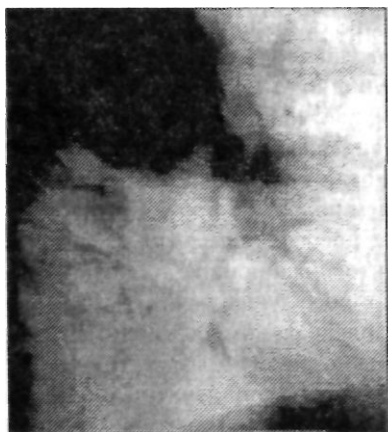

Рис. 18. Тот же больной. Боковая рентгенограмма

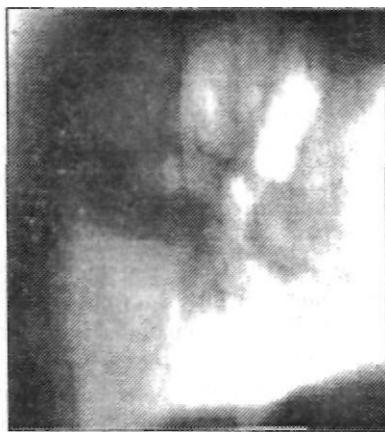

Рис. 19. Тот же больной. Рентгенологическая картина перед оперативным вмешательством.
Ограниченный плеврит

ограниченной эмпиемой плевры. Осмотрен через 5 лет. Признаков рецидива заболевания нет.

В послеоперационном периоде у 3 больных отмечались явления острой сердечно-сосудистой недостаточности и у 1 — острой легочной, которые удалось ликвидировать.

Отдаленные результаты в сроки от 1 до 9 лет прослежены у 9 оперированных больных. Один умер через год. Трое прожили 3 года. Двое живут свыше года без признаков рецидива и 2 больных живут свыше 5 лет, один — 9 лет.

Таким образом, при наличии нагноительного процесса в легком и плевре обязательным методом обследования следует считать трахеобронхоскопию, которая позволяет исключить такую причину нагноения, как злокачественное новообразование. Радикальные операции при раке легкого, осложненном эмпиемой плевры, являются оптимальным методом лечения, поскольку одновременно удаляются как раковый, так и гнойный очаг интоксикации, что способствует скорейшему улучшению состояния больных. При отсутствии противопоказаний вопрос об операции стоит очень остро. Выжидательная тактика приводит к летальному исходу в короткий период времени и, поэтому, не оправдана.

Повторные операции

Повторные операции у больных, оперированных по поводу рака легкого III стадии, производятся либо при осложнениях, возникающих после первой операции, либо при метастазах и местном рецидиве заболевания. Всего выполнено 20 оперативных вмешательств (табл. 13). Летальных исходов не было.

Как видно из таблицы, все повторные оперативные вмешательства можно разделить на три группы. Операции, связанные с осложнениями, возникающими после первого вмешательства, паллиативные операции по поводу метастазов и операции по поводу рецидива рака легкого.

По поводу осложнений оперированы шестеро. Кровотечение, возникшее после комбинированных резекций, у 2 боль-

Таблица 13
Повторные операции у больных раком легкого
III стадии

Характер оперативного вмешательства	Количество больных
Плевропневмонэктомия	1
Пневмонэктомия с внутривнутриперикардальной перевязкой сосудов, резекцией бифуркации трахеи (1)	3
Пневмонэктомия с резекцией перикарда	
Пневмонэктомия	
Торакотомия	4
Трансплевральная реампутация	
• культи бронха, 4-реберная интраплевральная торакопластика	
Контрлатеральная реампутация культи бронха	
5-реберная переднебоковая торакопластика	
2-реберная торакопластика	
Удаление метастазов мягких тканей грудной стенки	4
Реторакотомия, ревизия остаточной полости	2
Всего	20

ных потребовало реторакотомию. Источник кровотечения не был обнаружен. В обоих наблюдениях ранее была выполнена плевропневмонэктомия. Профилактикой этого серьезного осложнения является тщательный гемостаз.

У 2 больных пришлось выполнить корригирующие операции. Показанием для этого было наличие стойкой остаточной полости.

Больной С, 49 лет, история болезни № 2744, поступил в городской онкодиспансер 18.10.89 с жалобами на боли в грудной клетке, сухой кашель. В анамнезе : перенесенная в 1980 г. операция по пово-

ду лейомиомы пищевода, хронический бронхит с астмоидным компонентом. При обследовании был выявлен периферический рак верхней доли правого легкого Т3N0M0. 24.10.89 — операция. Обнаружена опухоль 5х6 см, интимно спаянная с костальной плеврой. Выполнена верхняя плевроробэктомия. Послеоперационный период осложнился образованием стойкой остаточной полости 6х8х12 см, консервативными методами ликвидировать которую не удалось. 21.11.89 оперирован повторно. Произведена переднебоковая 5-реберная торакопластика. Заживление вторичным натяжением.

Стойкие остаточные полости после резекции легкого образовались у пациентов с перенесенными ранее воспалительными заболеваниями, когда легочная ткань оказывается в функциональном отношении неполноценной. Это наблюдалось у больных туберкулезом, хроническими неспецифическими заболеваниями легких.

У 2 больных выполнена реампутация культи главного бронха (у 1 — трансплевральная реампутация культи главного бронха с 4-реберной торакопластикой, у 1 — контрлатеральная реампутация культи главного бронха). У обоих послеоперационный период протекал гладко.

При метастазах рака легкого выполнены 4 операции — удаление новообразований. Метастазы в мягкие ткани грудной клетки возникли после пневмонэктомий с резекцией ребер (3) и удаления париетальной плевры (1). Не продляя жизни, но улучшая ее качество, эти простые вмешательства показаны в косметическом аспекте.

Одной из главных причин смерти больных, оперированных по поводу рака легкого, является рецидив заболевания. Под рецидивом рака легкого понималось такое состояние при котором через какой-то период, прошедший после операции, происходит дальнейший рост опухоли. Возникает, обычно, в бронхе или окружающей его легочной ткани.

Клинически рецидив, как показывают наши наблюдения и свидетельствуют работы других авторов [15,28,50,64], протекает более злокачественно, чем первичный процесс. Лечение местного рецидива рака легкого составляет сложную проблему. Из существующих методов специфического лечения наиболее предпочтителен оперативный [15].

Наблюдалось 10 больных, имеющих рецидив рака легкого и поступивших в хирургическое отделение на предмет возможного повторного оперативного вмешательства. Рецидив заболевания возник у всех в течение первых 2 лет после операции. Первичной операцией, произведенной по поводу периферического рака, была плеврэктомия (2) и комбинированная плеврэктомия с краевой резекцией соседней доли (8).

Одним из наиболее ранних симптомов рецидива рака легкого было упорное кровохарканье. Кровохарканье наблюдалось у всех больных, и оно явилось причиной обращения к онкологу. У 1 больного рецидив выявлен при очередном осмотре.

Не всегда обзорные рентгенограммы легких помогают установить правильный диагноз. Большее значение имеют трахеобронхоскопия и ТОМОграфическое исследование, позволяющие не только установить рецидив, но и выявить поражение регионарных лимфатических узлов.

Определенное значение в возникновении рецидива рака легкого имеет характер первичных оперативных вмешательств, которые выполнялись у нас и в других лечебных учреждениях.

Ошибочно выбранный объем оперативного вмешательства, недостаточный радикализм является одной из основных причин возникновения местного рецидива заболевания. Полагаем, что при подозрении на распространение процесса на соседние доли целесообразно, если позволяет состояние больного, увеличивать объем оперативного вмешательства до билобэктомии или пневмонэктомии с расширенной лимфаденэктомией.

Показанием для повторного хирургического вмешательства при рецидиве рака легкого было появление опухоли в легочной ткани на оперированной стороне при отсутствии отдаленных метастазов. Повторные операции при местном рецидиве, особенно у больных, оперированных ранее при III стадии заболевания, очень травматичны. Поэтому показания к их выполнению должны быть строго индивидуальными, с учетом общего состояния, сопутствующей патологии.

Все больные были оперированы. У 4 операция закончи-

лась торакотомией из-за обширного врастания опухоли или ее метастазов в аорту, сердечную мышцу. У 6 больных удалялся остаток легкого по типу расширенной пневмонэктомии, причем у 3 — с внутривнутрикардиальной перевязкой сосудов и резекцией перикарда и у 1 — с резекцией бифуркации трахеи.

При операции установлено обширное метастазирование в лимфоузлы корня легкого, бифуркационные и паратрахеальные. Все больные удовлетворительно перенесли оперативное вмешательство. У 1 наблюдалась частичная несостоятельность культи бронха, у 5 было гладкое послеоперационное течение.

Отдаленные результаты прослежены у всех больных. Свыше 7 лет живет 1 больной, еще 1 живет 5 лет. Один прожил 2 года, 3 умерли через 1 — 1,5 года после операции.

Понятно, что большинство больных от предлагаемой операции категорически отказывались. В этом случае проводилось лучевое лечение (если ранее его не было). Если рецидив заболевания находился в культе бронха, облучалась опухоль и зоны регионарного метастазирования. В том случае, когда имелось метастатическое поражение лимфатических узлов в средостении после пневмонэктомии проводилось облучение зоны регионарного метастазирования.

Кроме того, у ряда больных возможно проведение паллиативного курса лучевой терапии (с метастазированием в кости и болевым синдромом, с синдромом верхней полой вены). Необходимо отметить, что, существенно не влияя на продолжительность жизни, паллиативная лучевая терапия облегчает состояние больных.

В заключение необходимо подчеркнуть, что при III стадии рака легкого оптимальным методом лечения следует считать комплексный — расширенные и комбинированные операции в сочетании с химио-лучевой терапией. Комбинированные вмешательства особенно показаны при местнораспространенном, высокодифференцированном процессе, без метастазов в регионарные лимфатические узлы.

Неблагоприятен прогноз при мелкоклеточном раке. Все пациенты погибают в течение 2—3 лет. При сниженной функции легких оправданы реконструктивно-пластические операции. По нашему мнению, нельзя считать абсолютным проти-

вопоказанием к операции наличие специфического плеврита. При условии проведения в дальнейшем химио-лучевого лечения можно получить относительно удовлетворительные отдаленные результаты.

При таком осложнении рака, как гнойный плеврит, выполнение резекции легкого с плеврэктомией обеспечивает одновременное удаление ракового и гнойного очагов интоксикации. Это способствует улучшению состояния больных уже в раннем послеоперационном периоде. Консервативные методы (пункционная терапия, дренирование), проводимые как предоперационная подготовка, не эффективны. Выполнение радикальных вмешательств при местном рецидиве рака легкого, несмотря на высокий риск, позволяет предотвратить дальнейшее развитие заболевания и повысить конечную эффективность первичной операции.

Глава 4

ХИРУРГИЧЕСКОЕ ЛЕЧЕНИЕ ПЕРВИЧНО-МНОЖЕСТВЕННОГО РАКА ЛЕГКИХ

За последнее время отмечается рост случаев первично-множественного рака легких [29,30,50], который принято разделять на первично-множественный рак одного легкого и двусторонний первично-множественный рак. Первично-множественный рак обоих лёгких перестал быть казуистикой. Частота его составляет в среднем 1,3% [50]. Каждый может выявляться последовательно (метахронный) и одновременно (синхронный). По сводным данным литературы, среди 816 наблюдений первично-множественного рака органов дыхания метахронные опухоли имелись у 71,1%, синхронные — у 27,9% [30]. Последняя группа множественных опухолей легких встречается редко и отмечена у 0,16—0,35% больных, оперированных по поводу рака легкого [96].

Полинеоплазия одного легкого — это почти всегда операционная находка, поскольку окончательный диагноз устанавливается после гистологического исследования. Еще сложнее диагностика одностороннего метахронного рака, его дифференциальная диагностика от рецидива, продолженного роста и метастаза [50].

Большое значение для постановки диагноза имеют критерии первичной множественности опухолей органов дыхания. В настоящее время определена совокупность критериев, которые делятся на абсолютные (морфологические) и относительные (клинико-рентгенологические).

Наиболее достоверным признаком первичности множественных опухолей является их разная гистологическая структура. Клинические, рентгенологические и эндоскопические

критерии играют вспомогательную роль и должны учитываться при их сочетании [30].

Под нашим наблюдением находилось 10 пациентов мужского пола в возрасте от 47 до 70 лет с такой патологией. У 6 больных диагностирован синхронный, у 4 — метасинхронный рак. В 7 случаях отмечалось одностороннее поражение легкого, в 3 — двустороннее.

При синхронном раке I стадия заболевания отмечена у 1, II — у 2, III стадия — у 3 больных. При метасинхронном раке первичная опухоль имела начальную стадию (I — 2, II — 2). При двустороннем раке вторичный процесс возник в противоположном легком у 2 больных через 6 месяцев и через 1 год, и на оперированной стороне (2 пациента) через 5 и 6 лет. В 2 случаях обнаружена III стадия заболевания и в 2 — I и II.

Клиническая картина при первично-множественных опухолях легких мало чем отличается от таковой при солитарном раке. Лишь у одного больного она манифестировалась клиникой присоединившейся острой абсцедирующей пневмонии.

Больной П., 58 лет, история болезни № 3252. Заболел в конце октября 1988 г., когда поднялась температура до 38°C, появился кашель со зловонной мокротой, одышка, слабость.

27.10.88 поступил в терапевтическое отделение одной из больниц, где при рентгенологическом обследовании (рис.20) выявлена

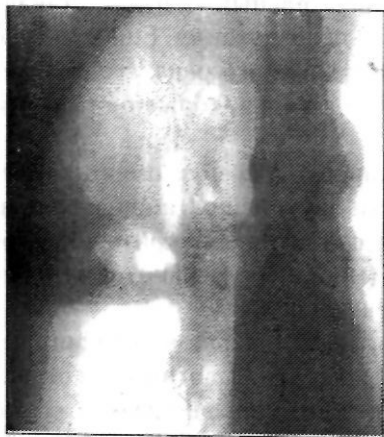

Рис. 20. Больной П., 58 лет, история болезни № 3252. Правосторонняя абсцедирующая пневмония в сочетании с первично-множественным опухолевым процессом

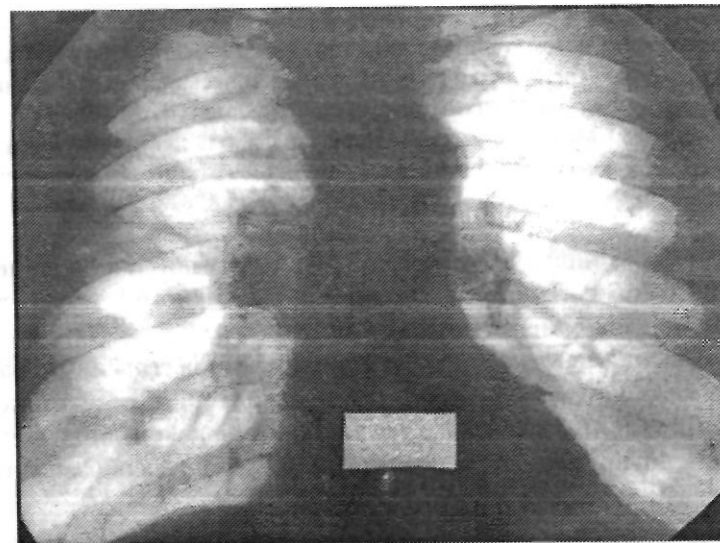

Рис. 21. Тот же больной. Состояние после противовоспалительной терапии

абсцедирующая пневмония верхней доли правого легкого, а также две шаровидные тени в нижней доле того же легкого.

Больному была проведена противовоспалительная, дезинтоксикационная, десенсибилизирующая, общеукрепляющая и иммунотерапия. Состояние больного улучшилось, полость распада в верхней доле исчезла (рис.21).

21.12.88 с диагнозом метастатический процесс в правом легком больной поступил в городской онкологический диспансер. В поисках первичного очага произведено обследование (бронхоскопия, ректороманоскопия, фиброколоноскопия, рентгеноскопия пищевода, желудка, двенадцатиперстной кишки, сканирование почек, щитовидной железы, печени, экскреторная урография).

23.12.88 — трансторакальная пункция одного из образований. Результат: рак из умеренно-дифференцированных клеток. 16.01.89 с диагнозом первично-множественный синхронный рак правого легкого T2N1M0, гипертоническая болезнь ПА стадии больной был оперирован. Выполнена пневмонэктомия с удалением бифуркационных и трахеобронхиальных лимфоузлов.

Гистологическое исследование: узел под плеврой имеет строение низкодифференцированного плоскоклеточного рака; узел, связанный

со стенкой бронха — лимфоцитоподобный рак. В 1 лимфоузле из 2 исследованных — метастаз низкодифференцированного плоскоклеточного рака. Послеоперационный период протекал без осложнений. Проведено 2 курса полихимиотерапии по схеме ЦВАМП.

02.03.89 выписан из стационара под наблюдение онколога по месту жительства. Скончался через 8 месяцев от диссеминации процесса.

В доступной литературе не описаны случаи сочетания первично-множественного синхронного рака одного легкого с абсцедирующей пневмонией.

При постановке диагноза первично-множественного рака легких, использовались следующие критерии: отсутствие в анамнезе и при обследовании указаний на какой-либо злокачественный процесс, наличие не более двух тенеобразований в легочной ткани.

Для исключения субъективизма к первично-множественным поражениям причислялись наблюдения с разным гистологическим строением. Дифференциальная диагностика первично-множественного синхронного рака легкого и метастазов в легочную ткань рака другой локализации является довольно сложной.

Тем не менее, всем больным диагноз был поставлен до операции. Это важно, поскольку большинство случаев множественных новообразований легких трактуется как метастатическое поражение. Такая трактовка ведет к отказу от радикального лечения, результаты которого сравнимы с данными при солитарном первичном раке легкого.

Характерно, что большая по размеру опухоль при синхронном процессе имела строение плоскоклеточного рака, а при метасинхронном этот морфологический вариант был первичным. Вторая локализация — аденокарцинома (5), мелкоклеточный (3), крупноклеточный рак (2).

Больной А., 53 лет, история болезни № 275. При очередном флюорографическом осмотре в обоих легких выявлены две округлые тени (рис.22). Поступил с диагнозом метастазы в легкие без выявленного первичного очага. Жалоб при поступлении не предъявлял.

Проведенное обследование не дало указаний на диссеминирован-

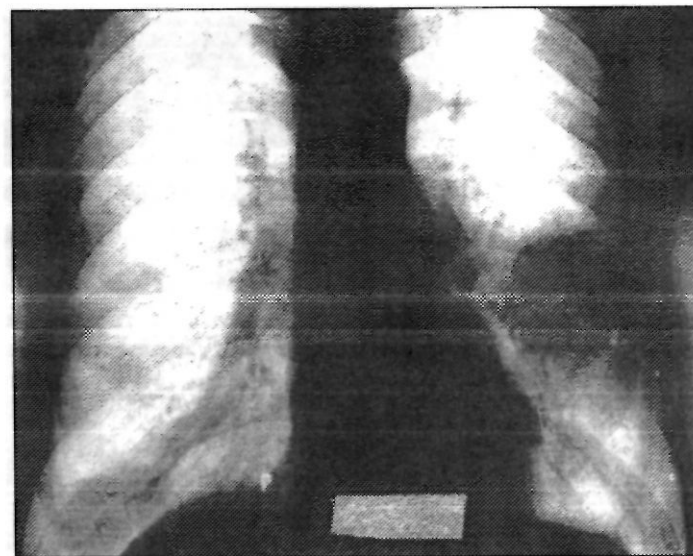


Рис. 22. Больной А., 53 г., история болезни № 275. Первично-множественный синхронный рак обоих легких

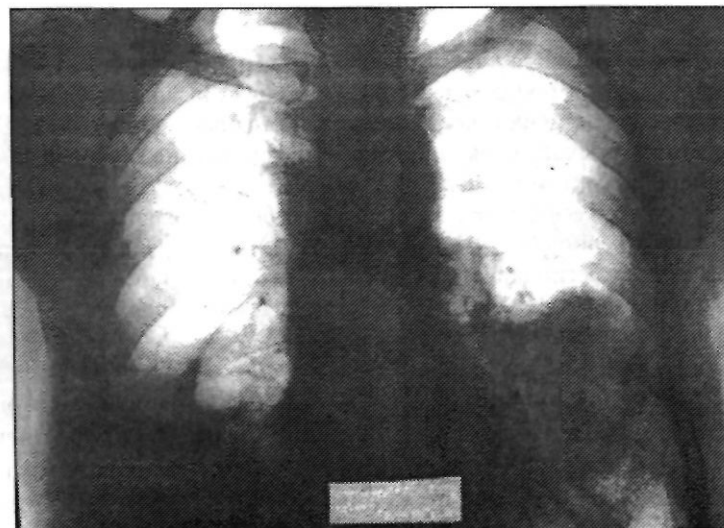


Рис. 23. Тот же больной. Состояние после нижней лобэктомии справа

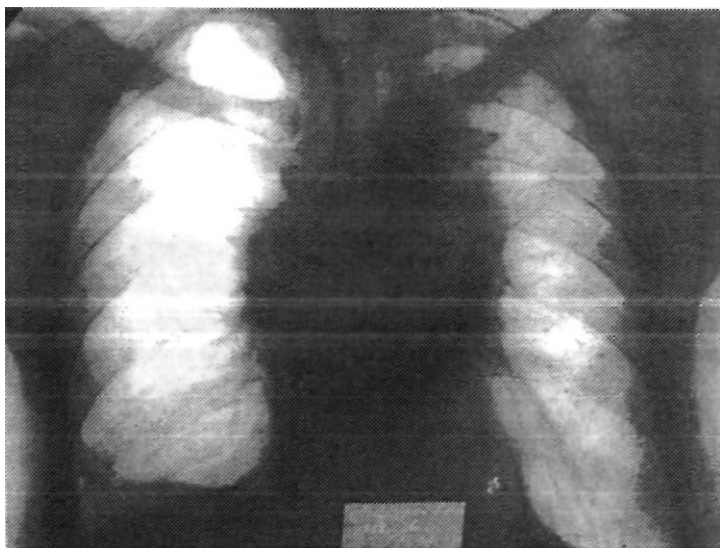


Рис. 24. Тот же больной. Рентгенологическая картина легких через год после окончания лучевой терапии. Двусторонний лучевой пневмосклероз

ный онкологический процесс. С диагнозом первично-множественный синхронный рак обоих легких больной был дважды оперирован. 13.03.90 г. выполнена нижняя лобэктомия справа. Опухоль имела строение бронхоальвеолярной аденокарциномы (рис.23). 02.04.90 г. — верхняя лобэктомия слева.

Гистологически: плоскоклеточный рак без ороговения. Послеоперационный период без осложнений (рис.24). Проведена лучевая терапия на зону регионарного метастазирования, два курса полихимиотерапии по схеме ЦАВ. Осмотрен через 3 года. Данных на рецидив заболевания нет.

При первично-множественном синхронном раке одного легкого произведены следующие операции: расширенная пневмонэктомия (3), плевропневмонэктомия (1), пневмонэктомия с резекцией бифуркации трахеи (1). При первично-множественном синхронном раке обоих легких у 1 больного выполнены нижняя лобэктомия справа, а через 3 недели верхняя лобэктомия слева. Следует признать целесообразность после-

довательных операций с интервалом 3—4 недели. За этот период наступает адаптация организма больного и повторное вмешательство переносится легче. В результате уменьшается риск возникновения послеоперационных осложнений. Кроме того, не исключается вероятность обнаружения при плановом гистологическом исследовании метастаза внелегочного рака. В таком случае операция на втором легком не всегда целесообразна. При метакронном раке одного легкого у 2 больных выполнено удаление остатка легкого по типу пневмонэктомии. Приводим следующее наблюдение.

Больной Ш., 39 лет, история болезни № 1232, 25.05.89 благополучно перенес нижнюю лобэктомию справа по поводу плоскоклеточного рака T2N1M0 (рис.25), курс послеоперационной лучевой терапии.

В августе 1994 г. при очередном рентгенологическом обследовании обнаружено образование в верхней доле (рис.26). 02.11.94 — правосторонняя плевропневмонэктомия.

Послеоперационный период протекал без осложнений. Гистологическое заключение: аденокарцинома средней степени дифференци-

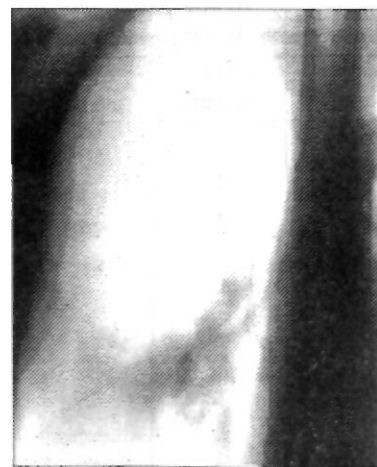

Рис. 25. Больной Ш., 39 лет, история болезни №1232. Рак нижней доли правого легкого

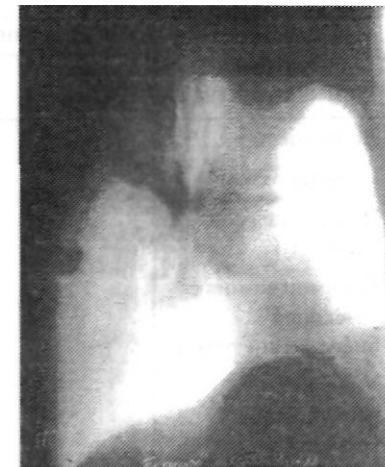

Рис. 26. Тот же больной. Периферический рак оставшегося легкого

ровки, в одном лимфоузле из трех исследованных — метастаз раковой опухоли. Выписан в удовлетворительном состоянии с диагнозом первично-множественный метакронный рак правого легкого T3N1M0G2.

При двустороннем поражении выполнены лобэктомия и (с учетом I стадии процесса) удаление верхушечных сегментов верхней доли слева с лимфаденэктомией. Всего было 13 оперативных вмешательств (табл. 14).

Послеоперационный период осложнился у 1 больного дыхательной недостаточностью, явления которой купировались на пятый день. Летальных исходов не было. Отдаленные результаты прослежены у всех. Умер 1 больной через 8 месяцев от диссеминации процесса. Двое живут более 5 лет, трое — более 3, один — более года.

Таким образом, наличие множественных тенеобразований

в легочной ткани не всегда соответствует диагнозу — метастатическое поражение легких раком другой локализации. Больные с такой патологией требуют тщательного обследования для исключения первично-множественного процесса, при котором возможно радикальное лечение, результаты его сравнимы с таковыми при солитарном раке.

Таблица 14

Характер оперативного вмешательства
при первично-множественном раке органов дыхания *

Характер оперативного вмешательства	Синхронный рак		Метакронный рак	
	одного легкого	обоих легких	одного легкого	обоих легких
Лобэктомия		2	1	2
Пневмонэктомия	3		1	
Плеврорпневмон- эктомия	1		1	
Пневмонэкомия с резекцией бифуркации трахеи	1			
Удаление верхушечных сегментов				

* Примечание: У 2 больных первичные операции были выполнены в других учреждениях

ЗАКЛЮЧЕНИЕ

Таким образом, исходя из вышеизложенного, можно заострить внимание на следующем.

Необходимым этапом радикального оперативного вмешательства при раке легкого является расширенная лимфаденэктомия. При глубоком расположении патологического процесса в легком, подозрительного на рак, когда невозможно осуществить срочное гистологическое исследование, следует выполнять радикальную операцию, минимальный объем которой — лобэктомия.

Больным с III стадией высокодифференцированного рака легкого показано комплексное лечение — радикальная операция в сочетании с химио-лучевой терапией. Предпочтительным надо считать послеоперационное облучение зон регионарного метастазирования, когда окончательно устанавливается степень дифференцировки опухолевых клеток и распространенность процесса.

Для профилактики бронхо-плевральных осложнений при ушивании главного бронха нужно стремиться к бескультевой обработке с прошиванием в переднезаднем направлении и образованием дубликатуры мембранозной части, что возможно при использовании разработанного нами хирургического сшивающего аппарата. Внутриперикардальная перевязка сосудов не только повышает радикализм оперативного вмешательства, но и облегчает обработку элементов корня легкого при центральном раке и метастатическом поражении медиастинальных лимфатических узлов. Для предупреждения соскальзывания лигатуры обязательным элементом этой манипуляции является иссечение перикардального листка, частично покрывающего магистральные сосуды. Дистальнее лигатуры целесообразно наложение механического шва.

При интимном сращении периферического рака с парие-

тальной плеврой необходимо удаление последней единым блоком с резецированным легким вне зависимости от того, имеет место истинное прорастание или ложное (воспалительного генеза). Выполняется эта манипуляция по типу экстраплеврального пневмолиза. При прорастании опухоли легкого в заднюю или боковую грудную стенку целесообразно в первую очередь обработать элементы корня легкого, при вовлечении в процесс передней стенки вначале производится резекция реберного каркаса, а затем обработка корня. Закрытие дефекта, даже обширного, возможно окружающими местными тканями. Во избежание люксации сердца обширные дефекты перикарда при его резекции слева необходимо закрывать лоскутом костальной плевры или широкой фасции бедра. Справа пластического закрытия не требуется, но желательно при пневмонэктомии формирование 'искусственной капсулы' перикарда за счет образования свернувшегося гемоторакса. Пластика обширного дефекта перикарда приводит к изменению параметров сердечной сорочки, что может вызвать смещение сердца и острую сердечно-сосудистую недостаточность. В связи с этим в раннем послеоперационном периоде необходимо проведение интенсивной кардиотонической терапии.

Обнаружение единичных метастатических высыпаний по париетальной плевре и специфического выпота плевральной полости при раке легкого не служит противопоказанием к хирургическому лечению. В данном случае возможно выполнение плевропневмонэктомии, при которой производят удаление легкого и, по возможности, всей париетальной плевры. При нагноительном процессе в легком и плевре обязательным методом обследования следует считать трахеобронхоскопию, которая позволяет исключить такую причину нагноения, как злокачественное образование. Выполнение ранней радикальной операции (плевролобэктомии, плевропневмонэктомии) при раке легкого, осложненном эмпиемой плевры, является оптимальным методом лечения, поскольку одновременно удаляется как раковый, так и гнойный очаг интоксикации. Плевральные пункции и дренирование в сочетании с противовоспалительной и дезинтоксикационной терапией, проводимые с целью предоперационной подготовки больного, малоэффективны.

Оперативное вмешательство предполагает соблюдение следующих 3 условий:

- 1) пневмолиз осуществляется экстраплеврально;
- 2) доля или легкое удаляется с эмпиемным мешком в едином блоке;
- 3) при функциональной неполноценности остающейся легочной ткани целесообразно расширять объем вмешательства до пневмонэктомии.

При местном рецидиве и первично-множественном одностороннем метастатическом раке оперативное вмешательство из-за массивных сращений с грудной стенкой следует начинать с перевязки магистральных сосудов корня легкого, а пневмолиз осуществлять экстраплеврально.

Наличие множественных тенеобразований в легочной ткани не всегда соответствует диагнозу — метастатическое поражение легких раком другой локализации. Больным с такой патологией необходимо тщательное обследование для исключения первично-множественного процесса, при котором возможно радикальное лечение. При двустороннем синхронном поражении целесообразно выполнение последовательных резекций с интервалом 3—4 недели, при одностороннем — операцией выбора следует считать пневмонэктомию.

Увеличение показаний к выполнению расширенных и комбинированных вмешательств, усовершенствование оперативной техники позволяют повысить резектабельность до 89,5% у больных с III стадией рака легкого при относительно невысокой летальности — 4,2%.

Наилучшие результаты получены при комплексном методе (операция в сочетании с лучевой и химиотерапией) и его следует считать оптимальным при лечении далеко зашедших форм рака легкого.

ЛИТЕРАТУРА

1. Агамова К.А., Тихомирова Е.Е. Современные достижения и перспективы развития цитологической диагностики в легочной патологии // Диагностика и лечение рака легкого. М., 1984. С.58—63.
2. Адамян А.А., Хоровец А.Г. Частичная или полная коррекция объема плевральной полости после операции на легких // Хирургия. 1993. № 7. С.80—84.
3. Барчук А.С., Вагнер Р.Н., Карачунский М.С., Богданович В.С. Возможности выявления ранних форм рака легкого в условиях поликлиники // Ранняя диагностика рака легкого. Л., 1980. С.15—17.
4. Бирюков Ю.В., Добровольский СР., Гудовский Л.М. О хирургическом лечении рака легкого, прорастающего грудную стенку // Грудн. и сердечно-сосуд. хирургия. 1992. №1/2. С.37—41.
5. Гарин АМ. Факты, достижения и неудачи современной онкологии. Алма-Ата: Казахстан, 1980. 171 с.
6. Гипербарическая оксигенация в комбинированном лечении рака легкого /А.А. Бейсебаев, С.С. Садыков, Х.А. Ахметбекова, СР. Нурманов //Современные технологии в торакальной хирургии: Тез. докл. конф., посвящ. памяти А.Н.Кабанова. Москва—Омск. 1995. С.25-26.
7. Горшков В.Ю., Малыгин А.А., Ленин СВ. Первично-множественный синхронный рак легких // Нижегородский мед. журнал. 1991. № 4. С.79-80.
8. Горшков В.Ю. Хирургическое лечение рака легкого, осложненного эмпиемой плевры // Российский мед. журнал. 1992. №1. С. 42.
9. Горшков В.Ю. Комбинированные операции при раке легкого //Нижегородский мед. журнал. 1994. № 1. С.19—20.
10. Давыдов М.И., Полоцкий Б.Е. Рак легкого. М.: Радикс.1994. 209 с.
11. Гришаков СВ. Расширенно-комбинированные резекции в хирургическом лечении рака легкого: Автореф. дис. докт. мед. наук. СПб. 1995. 50 с.
12. Добровольский СР., Григорьева СП. Повторные вмешательства при первичных злокачественных опухолях на ранее оперированном легком // Грудн. и серд.-сосуд. хир. 1992. №1/2. С.41—45.

13. Добровольский СР., Григорьева СП. Комбинированные резекции в хирургии рака легкого // Хирургия. 1992. № 3. С.12—18.
14. Добровольский СР., Григорьева СП., Паршин В.Д. Повторные одно- и двусторонние операции в хирургическом лечении первично-множественного рака легких и внутригрудных метастазов // Грудн. и серд.-сосуд. хир. 1992. № 9/10. С.45-52.
15. Добровольский СР., Григорьева СП. Хирургия местного рецидива злокачественной опухоли легкого // Хирургия. 1993. №6. С.60-68.
16. Друкин ЭЯ. Расширенные и комбинированные операции при раке легкого // Вопр. онкологии. 1980. №4. С.104—107.
17. Зырянов Б.Н., Величко С.А., Фролова И.Г. Возможности компьютерной томографии в оценке распространенности рака легкого // Вопр. онкологии. 1992. № Ю-12. С.1319—1322.
18. Комбинированные операции при раке легкого // Ю.В. Бирюков, СП. Григорьев-а, О.Н. Отс, Н.Г. Парцавия // Грудн. хирургия. 1985. № 4. С.19-22.
19. Котляров Е.В. Комбинированные оперативные вмешательства при распространенных формах рака легкого // Вестн. хирургии. 1987. №3. С.12-16.
20. Котляров Е.В., Рукоусев АЛ. Медиастинальная лимфаденэктомия при немелкоклеточном раке легкого // Вестн. хирургии. 1994. №5/6. С.142-144.
21. Критерии выбора объема резекции соседних органов (структур) у больных раком легкого / М.И. Давыдов, А.И. Пирогов, Р.О. Галуа и др. // Грудн. и серд.-сосуд. хирургия. 1993. №2. С.38—41.
22. Кровотечение как причина летальности в торакальной хирургии / С.Р.Добровольский, З.П. Фишкова, Г.Ф. Шереметьева, М.Н. Перельман // Хирургия. 1994. № 3. С.40-45.
23. Куницын А.Г., Усков ДЛ. Сравнительная характеристика некоторых способов укрытия культи бронха после пневмонэктомии по поводу бронхиального рака // Грудн. и серд. сосуд. хирургия. 1994. № 6. С.61.
24. Лучевое лечение послеоперационного рецидива рака легкого / М.И. Лыткин, С.А. Шалаев, А.И. Страшинин, О.И. Терещенко // Вестн. хирургии. 1985. № 7. С.3-6.
25. Мамадбеков Э.Н., Кязимов Л.Г., Мамедчярова РА. Распадающаяся опухоль легкого // Вестн. рентгенологии и радиологии. 1992. №2. С.51-52.
26. Муратходжаев Н.К., Каххаров Ж.Н., Прокудина Т.Н. Опыт комбинированной внутриплевральной терапии неоперабельного рака легкого // Проблемы современной онкологии: Тез. докл. IV Всеросс. съезда онкологов. 1995. Т.2. С.347—349.
27. Отс О.Н., Бирюков Ю.В. Удаление оставшихся отделов легкого по типу пневмонэктомии // Грудная хирургия. 1991. №1. С.37—40.
28. Павлов А.С., Пирогов А.И., Трахтенберг А.Х. Лечение рака легкого М.: Медицина, 1973. 312 с.
29. Первичная множественность злокачественных опухолей и выживаемость больных раком легкого I стадии / В.П. Харченко, В.Д. Чхинвадзе, ГА. Галил -Оглы и др. // Вопр. онкологии. 1995. № 1. С.75-78.
30. Первично-множественные злокачественные опухоли органов дыхания (обзор литературы) / В.И. Чиссов, А.Х. Трахтенберг, И.К. Ким, В.А. Аникин // Хирургия. 1985. № 4. С.142-149.
31. Перельман М.И. Новые технологии в торакальной хирургии // Современные технологии в торакальной хирургии: Тез. докл. конф., посвященной памяти А.Н. Кабане т. Москва-Омск, 1995. С.5—13.
32. Послеоперационные осложнения и летальность при расширенных и комбинированных операциях по поводу рака легкого / К.П. Лактионов, А.И. Пирогов, СП. Свиридова и др. // Грудн. хирургия. 1987. № 2. С.69-72.
33. Портной В.И., Жакова А.С. О повышении эффективности выявления центрального рака легкого в условиях поликлиники // Вопр. онкологии. 1993. Т. 38. № 4-6. С.732-736.
34. Портной Л.М., Шумский В.И., Петрова ГА. Роль рентгеновской компьютерной томографии в выявлении рака легкого // Грудн. и серд.-сосуд. хирургия. 1994. № 5. С.66—72.
35. Проблемы организации онкологической помощи на современном этапе / В.И. Чиссов, Ю.С. Сидоренко, В.В. Старинский и др. // Вопросы онкологии. 1995. № 2. С.11-18.
36. Расширенные и комбинированные резекции при низкодифференцированном раке легкого / С.А. Шалаев, СВ. Гришаков, С.Н. Шнитко и др. // Вестн. хирургии. 1992. Т. 148, № 4-6. С.43- 49.
37. Расширенные и комбинированные резекции при раке легкого / С.А. Шалаев, СВ. Гришаков, В.А. Стариков, С.Н. Шнитко // Вестн. хирургии. 1994. № 1/2. С.Ю—14.
38. Редкие осложнения расширенных комбинированных пневмонэктомии / С.А. Шалаев, Ю.Н. Шанин, В.С. Баринов и др. // Вопр. онкологии. 1992. № 1-3. С.234-237.
39. Результаты комбинированных операций у больных раком легкого / В.В. Жарков, Ю.Е. Демидчик, В.П. Курчин, П.И. Моисеев // Грудн. и серд.-сосуд. хирургия. 1990. № 1. С.64—67.

40. Реторакотомии и повторные операции на легких / Е.А. Варнер, В.И. Ильчишин, С.В. Волкова и др. // Вестн. хирургии. 1992. Т.148, № 1-3. С.321-327.
41. Родионов В.В. Хирургия рака легкого. М.: Медицина. 1970. 328 с.
42. Родионов В.В., Куницын А.Г., Артемьева Н.Г. Отдаленные результаты лобэктомии с резекцией и пластикой бронхов при раке легкого // Грудн. хирургия. 1983. № 6. С.52—56.
43. Рукоусев А.А. Медиастинальная лимфаденодиссекция в хирургическом лечении немелкоклеточного рака легкого // Грудн. и серд.-сосуд. хирургия. 1994. № 2. С.38—42.
44. Самхарадзе Ш.П. О расширенных операциях при раке легкого I и II стадии // Грудн. хирургия. 1988. № 3. С.42—45.
45. Смаков Г.М., Иванцова Н.Н., Мылзенова Л.Ю. Запущенные формы рака легкого // Вестн. хирургии. 1990. № 11. С.124.
46. Сти "иди И.С. Экстренные повторные операции при раке легкого // Грудн. и серд.-сосуд. хирургия, 1992. №11/12. С.49—51.
47. Тимофеев И.В. Анализ летальных исходов после операций по поводу рака и воспалительно деструктивных заболеваний легких // Грудн. хирургия. 1991. № 4. С.45-50.
48. Трахтенберг А.Х., Дарьялова С.Л., Глаголев А.Н. Комбинированное лечение рака легкого // Вопр. онкологии. 1983. № 1. С.60—77.
49. Трахтенберг А.Х., Ким И.К. Хирургический метод в лечении больных мелкоклеточным раком легкого // Вопр. онкологии. 1985, № 10. С.41-47.
50. Трахтенберг А.Х. Рак легкого. М.: Медицина, 1987.304 с.
51. Ханбания Б.Б. Томографическое исследование внутригрудных лимфатических узлов при раке легкого // Экспериментальная и клиническая медицина. 1991. Т. 31. № 1. С.7—13.
52. Харченко В.П., Чхиквадзе В.Д., Кузьмин И.В. Лимфогенное распространение рака легкого и стандартизация лимфатических коллекторов // Сов. медицина. 1991. № 2. С.61—64.
53. Харченко В.П., Кузьмин И.В. Исторические этапы развития хирургических методов лечения рака легкого // Вопр. онкологии. 1991. Т. 37. № 3. С.363-368.
54. Харченко В.П., Чхиквадзе В.Д., Гваришвили А.Л. Реконструктивная хирургия рака легкого // Хирургия. 1994. № 11. С.3—5.
55. Чиссов В.И., Трахтенберг А.Х., Франк Г.Л. О классификациях и терминологии злокачественных опухолей легких (полемиические замечки) // Хирургия. 1995. № 1. С.14-17.
56. Adverse prognostic effect of N2 disease in treated small carcinoma of the lung / J. A. Meyer, P.M. Ikins, W.A. Burke e.a. // J. Thorac. cardiovasc. Surg. 1984. V.88. №4. P.495-501.
57. Analyse de soixante-quatre cancer metachrones des bronches / N.Roeslin, P. Wintringer, J. Vergeret e.a. // Ann.Chir. 1989. V.43. №2. P. 125-129.
58. Andersen T., Miller J. Surgical technique and application of pericardial fat pad and pericardio phrenic grafts // Ann.Torac.Surg. 1995. V.59. №6. P. 1590-1591.
59. Bronchogenic carcinoma with chest wall invasion: factors affecting survival following en bloc resection / J.M. Piehler, P.C. Pairolero, L.H. Weiland e.a. // Ann.Thorac. Surg. 1982. V.34. №6. P.684-691.
60. Bronchoplastic procedures and pulmonary artery reconstruction in the treatment of bronchogenic cancer / L. Belli, A. Meroni, G. Rondinara, C. A. Beati // J. Thorac. cardiovasc. Surg. 1985. V.90. №2. P. 167-171.
61. Brouchoplastische und angioplastische Operationen beim Bronchialkarzinom / I.Vog -Moykopf, Th. Fritz, H.Bulzebruck e.r. // Langenbecks Arch. Chir. 1987. Bd.317. №2. S 85-101.
62. Carcinoma of the lung in patients under 40 years of age / A.J. Larrieu, W. R.E. Jamieson, J.M.B. Nelems e.a. // Amer.J.Surg. 1985. V.149. №5. P.602-605.
63. Chest wall invasion in carcinoma of the lung. Therapeutic and prognostic implications / B. C Mc Canghan, N. Martini, M.S. Bains, P.M.Mc Carmack // J.Thorac.cardivasc. Surg. 1985. V.89. №6. P.836-841.
64. Completion pneumonectomy: Indications, complications and results / E.M. Mc Govern, V.F. Trastek, P.C. Pairolero, W.S. Payne // Ann. Thorac.Surg. 1988. V.46. №2. P.141-146.
65. Considerazioni sulla sopravvivenza del carcinoma polmonare / A. Santangelo, E.Botta, G.Turra e.a. // Minerva chir. 1986. V.41. №7. P.577- 580.
66. Dalton R., Keller S. Survival following resection of clinically occult N2 non small cell cancer // J. Cardiovasc. Surg. Torino. 1994 V.35. №6. P.13-17.
67. Die regionale Metastasierung des Bronchialkarzinoms und ihre therapeutischen Konsequenzen / J.Weber, K. Al-Zand, D.Grabner, D.Beyer, R.Haupt // Zbl.Chir. 1985 Bd.110. №21. S.1342-1352.
68. Extended operation for lung cancer invading the aortic arch and superior vena cava / K.Nakahara, K.Ohno, A.Matsumura // J. Thorac. cardiovasc. Surg. 1989. V.37. №3. P.428-433.
69. En bloc (non-chest) resection for bronchogenic carcinoma with parietal fixation / V.F.Trastek, P.C.Pairolero, J.M. Piehler e.a. // J. Thorac. cardio-vasc. Surg. 1984. V.87. №3. P.352-358.

70. Extensive resection of advanced carcinoma of the lung /N.Tsubota, N. Shii, C.Yamashita e.a. //J.Jap. Ass. Thorac. Surg. 1985. V.33. №12. P.2175-2175.
71. Experiencia y resultados en el tratamiento quirurgico del cancer del pulmon /A.R. Rodriguez, A.R. Mesa, A.S.Sanchez, C.J.Jimenez //Rev. Cub. Cir. 1988 V.27. №3. R97-110.
72. *Ginsberg R.J.* Surgical consideration after preoperative treatment // Lung Cancer. 1994. V.10. №1. P.213-217.
73. I tumori maligni del polmone con interessamento della parete toracica. A proposito di 46 casi sottoposti ad intervento chirurgico /G.Spreafico, G. Boz, R. Binda e.a. //Minerva chir. 1982. 37. №21. P.1853-1858.
74. *Kodama K., Tatsuta M., Doi O.* Unusual extension of lung cancer in to the left atrium via the pulmonary vein //Int. Surg. 1990. V.75. №1. P.22-26.
75. La chirurgia del carcinoma polmonare. Considerazioni su un'esperienza di 703 casi operati / A. Briccoli, M.Beghi, A.Farinetti, M.S. Saviano, N. Guernelli //Minerva chir. 1988. V.43. №3. P. 137-140.
76. La chirurgie des cancer bronchopulmonaires secondaires. A propos de cinquante-trois observations /H. Viard, P.Cougard, A.Bernard, E.Sanlaville // Ann. Chir. 1988. V.42. № 1. P.17-21.
77. Le bilan d'operabilite du cancer brochigue.Valeurs respectives de la tomodesit ometrie et de l'imagerie par resonance magnetique. Comparaison avec la mediastinoscopie axiale. A propos de soixante-et-un patients/P.Y.Bricon, F.Blanc-Jouvan, L.Rose-Pitet e.a.//Ann.Chir. 1988. V.42. №8. P.586-590.
78. Le drainage lymphatique mediastinal direct des carcinomes pulmonaries. Etude anatomique et chirurgicale /M.Riguet, B.Debes, G.Hidden e.a. //Ann.Chir. 1988. V. 42. №8. P.574-585.
79. Le traitement mixte des cancers bronchogenes a petites cellules / Fan Pieng Tche, Xu Jia- Zhang, Chen Siao-Jia e.a. //Lyon Chir. 1986. V.86. №1. P.38-40.
80. L'intervento di pneumonectomia per cancro del polmone. A proposito di 120 casi /G.Spreafico, G.F.Da Dalt, R.Binda e.a. //Minerva chir. 1982. V.37. №21. P.1859-1862.
81. *Martini N., Melamed M.R.* Occult carcinoma of the lung // Ann. Thorac. Surg. 1980. V.30. №3. P.215-223.
82. *McKnealy M.F.* Lung cancer in young patients //Ann.Thorac. Surg. 1983. V.36. №5. P.505-507.
83. McCaughan B., Martini Nael, Dains M., Mc Cormack P. Chest wall invasion in carcinoma of the lung //J. Thorac. cardiovasc. Surg. 1985. V.89.№6. P.836-841.
84. *Meyer J.A.* Indications for surgical treatment in small cell carcinoma of the lung //Surg. Clin. N. Amer. 1987. V.67. №5. P.103-1116.
85. *Mountain G.F.* Surgery for stage IIIA-N2 non-small cell lung cancer//Cancer. 1994. V.73. № 10. P.2589-2598.
86. *Neptune W.D.* Primary lung cancer surgery in stage II and stage III //Arch. Surg. 1988. V.123. №5. P.583-587.
87. *Nielsen O.S., Boas J., Bertelsen S.* Reoperation for recurrent bronchogenic carcinoma //Scand. J. Thorac. cardiovasc. Surg. 1984. V. 18. №3. P.249-250.
88. *Oehy K., Vogt B.* The operated bronchial carcinoma. A review of 230 cases //31 st congress of the international society of surgery. Paris. 1985. P.109.
89. *Pairolero P.C., Trastek V.F., Payne W.S.* Treatment of bronchogenic carcinoma with chest wall invasion //Surg. Clin. N. Amer. 1987. V.67. №5. P.954-964.
90. Relationship of mediastinal node metastasis and cell type of fiveyear survival in patients operated on for lung cancer /G. Baum, I.Rubenstein, J.Kalten e.a. //Thorax. 1977. V 32. №5. P.651-652.
91. Resection and radical lymphadenectomy for lung cancer: Prognostic significance of lymphatic metastases //M. Mancuso, A.Oliaro, R.Cianci e.a. //Int.Surg. 1990. V.75. №1. P.17-21.
92. Resultat de la chirurgie du cancer bronchique primitif non anaplastique. Analyse critique de la survie /N.Roeslin, G. Chalkiadakis, P. Dumont, R. Lion e.a.// Ann. Chir. 1987. V.41. №6. P.469-473.
93. Results of bronchoplastic surgery in patients with bronchogenic carcinomas /Y.Watanabe, H.Sato, H.Kobayashi e.a. //J.Jap. Ass. Thorac. Surg. 1986. V.34. №2. P.146-148.
94. Results of surgical treatment of stage lung cancer invading the mediastinum/M.E.Burt, A.H.Pomerantz, M.S.Bains e.a.//Surg. Clin. N. Amer. 1987. V.67. №5. P.987-1000.
95. Results of surgical treatment of patients with T3 non-small cell lung cancer /H.Nakahashi, K.Yasumoto, T.Ishida e.a.//Ann. Thorac. Surg. 1988. V.46. №2. P.178-181.
96. Results of surgical treatment of synchronous multiple primary lung carcinomas / L.Heikkila, A.Harjula, R.J.Anomalainen e.a. //Ann. Chir. Gynaecol. 1985. V.74. №4. P. 155-158.
97. Results of surgical treatment of stage III lung cancer / S.Sabanathan, J.Richardson, A.J.Miarns e. a.// Eur. J. Cardiovasc. Surg. 1994. V.8. №4. P.183-187.
98. *Ricci C, Rendina EA., Venuta F.* Surgery of bronchogenic carcinoma invading the chest wall // Ital.J. Surg. Sci. 1987. VI7. №1. P.41-48.

99. *Roeslin N., Witz LP, Morand G., Jrrmann-Rapp Ch.* Traitement chirurgical par excisin "monobloc" des cancers bronchiques envahissant la paroi-thoracique // Ann. Chir. Thorac. Cardiovasc. 1976. V.15. №1. P.19-24.

100. *Salzer G.M., Muller L.C., HuberH.* Letter to the editor. Further evidence of the benefits of surgery in the combined management of small cell lung cancer//J. Thorac.cardiovasc.Surg. 1988. V.36. №3. P. 161— 164.

101. *Santangelo A., Mangiarotti S., Morgatti L.* I fattori prognostici del carcinoma polmonore //Minerva chir. 1986. V.41. №2. P.665—668.

102. *Shankar P.S.* Sinchronous dual primary lung carcinoma //J. Amer. Geriatr. Soc. 1981. V.29. №7. P.328-330.

103. *Swoboda L., Toomes H.* Die mediana Sternotomie als Zugangsweg in der Lungenmetastasen chirurgie // Helu. chir. Acta. 1987. Bd.53. № 4. S. 431-436.

104. Simultaneous cisplatin fluorouracil infusion and radiation followed by surgical resection in regionally localized stage III, non*-small cell lung cancer /S.G.Taylor, M Trybula, Ph.D.Bonomi e.a. // Ann. Thorac. Surg. 1987. V.43. №1. P.87-91.

105. Stage II and III-A non-small cell cancer of the lung: result of surgical resection at Fairfax Hospital / P.D. Kiernan, M. Sheridan, W.D. Byrne e.a.//Va-Med-Q. 1994. №3. P.172-178.

106. Surgical resection for small cell carcinoma of the lung: a retrospective stady / E.F. Smit, H.J. Groen, W.Timens e.a./ Torax. 1994. V.49/№1.P.20-22.

107. Survival after surgical treatment of lung cancer / M.Tarkka, PRainio, R.Pokela e.a. //Scard.J. Thorac. cardiovasc.Surg. 1988. V.2. №3. P241-246.

108. Survie du cancer bronchique opere proposition de modification du code TNM chirurgical et des stades / N. Roeslin, G.Chalkiadakis, P.Dumont, G. Morand e.a. //Ann.Chir. 1987. V.41/ №6. P.475-478.

109. Survie des cancers bronchopulmonaires operes. Resultats a 5 ans/U. Brand, O.Huber, R.Megevand, A.Spiliopoulos//Helv.Chir.Acta. 1980. V.47. №1-2. P.41-45.

110. *Taber R.E., Lupovitch A., Kantzler P.J.* Fine-needle aspiration biopsy of lung tumors //Ann.Thorac.Surg. 1986. V.42. №6. P.44-47.

111. Tratamiento quirurgio del cancer broncopulmonar Revision estadistica en los anos de 1974 a 1986 / O.N.M.Gurbelo, A.L .Mursuli, M.D. Miquelio e.a. //Rev.cub.Cir. 1988. V.27. №4. P.27-33.

112. The role of surgery in stage Iliia non-small cell lung cancer / V. Cangemi, U.Volpino.A.Giuliani e.a. //Panminerva-Med. 1994. V.36. №2. P.62-65.

113. *Van de WalH.J.M., Lacquet L.K.Jongerius CM.* En bloc resection for bronchogenic carcinoma with chest wall invasion // Acta chir. belg. 1985. V.85.№2. P.89-94.

114. *Watanabe Y., Ichihashi T., Iwa T.* Median sternotomy as an approach for pulmonary surgery /J. Thorac. cardiovasc. Surg. 1988. V.36. №4. P.227-231.

ОГЛАВЛЕНИЕ

Предисловие.....	3
Глава 1. Классификация. Диагностика и планирование лечения операбельных больных раком легкого поздней стадии.....	5
Глава 2. Современные проблемы диагностики и лечения рака легкого.....	14
Глава 3. Оперативные вмешательства у больных раком легко- го в поздних стадиях заболевания.....	36
Расширенные и комбинированные операции.....	36
Реконструктивно-пластические операции.....	58
Хирургическое лечение рака легкого при наличии канкроз- ного плеврита.....	63
Хирургическое лечение рака легкого, осложненного гной- ным плевритом.....	66
Повторные операции.....	71
Глава 4. Хирургическое лечение первично-множественного рака легких.....	77
Заключение.....	86
Литература.....	89

Вячеслав Юрьевич ГОРШКОВ

ХИРУРГИЧЕСКОЕ ЛЕЧЕНИЕ РАСПРОСТРАНЕННОГО РАКА ЛЕГКОГО

Редакторы Хлющева Т. В., Зайцева Г. Н.
Тех. редактор М. И. Соколова
Комп. верстка Е. И. Виноградовой

Лицензия ЛР № 020024 от 25.10.1996 г.

Подписано к печати 29.03.2000. Формат 60х84/16.
Бумага офсетная. Печать офсетная.
Гарнитура "Петербург". Усл.печ.л.5.8. Уч.-изд.л.5,13
Тираж 3000 экз. Заказ 1363. С 0015

Издательство Нижегородской государственной
медицинской академии
603005, Н. Новгород, пл. Минина, 10/1

АО "Дзержинская типография"
606025, г. Дзержинск Нижегородской обл.,
пр. Циолковского, 15.